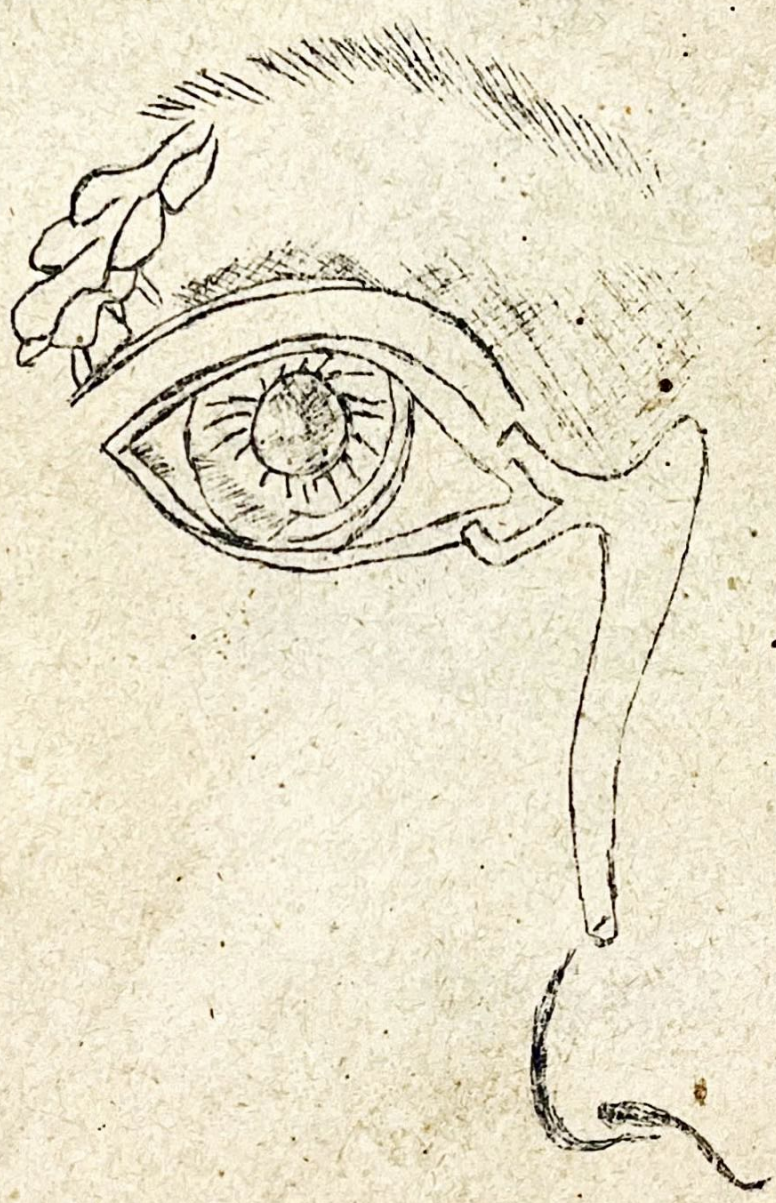


๘/๓๗

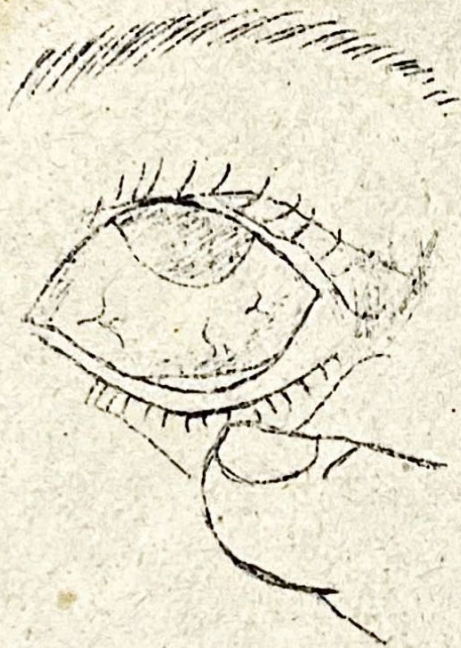1. ตรวจส่วนหัว

1

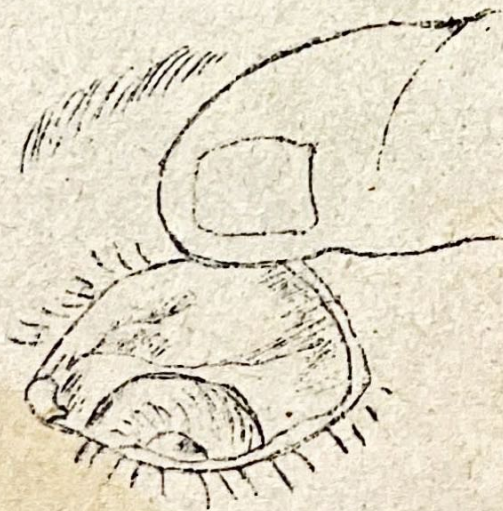


ภาพที่ ๑. ตอมน้ำตา และท่อน้ำตา

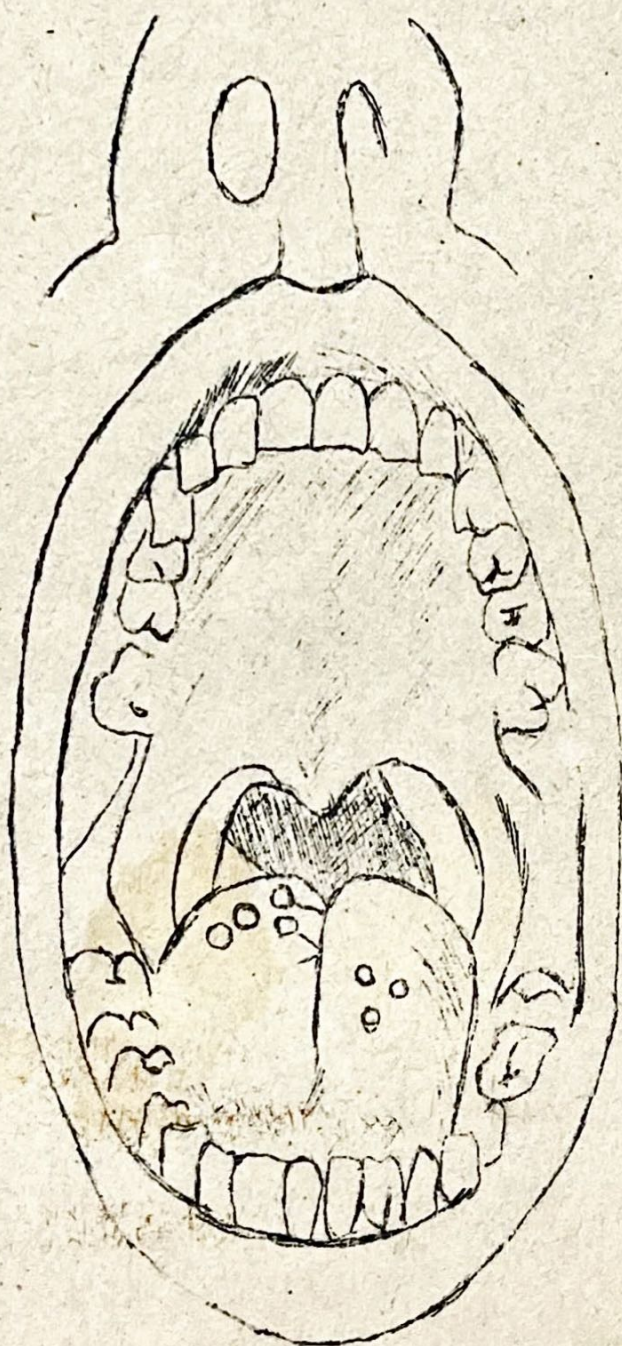
2.



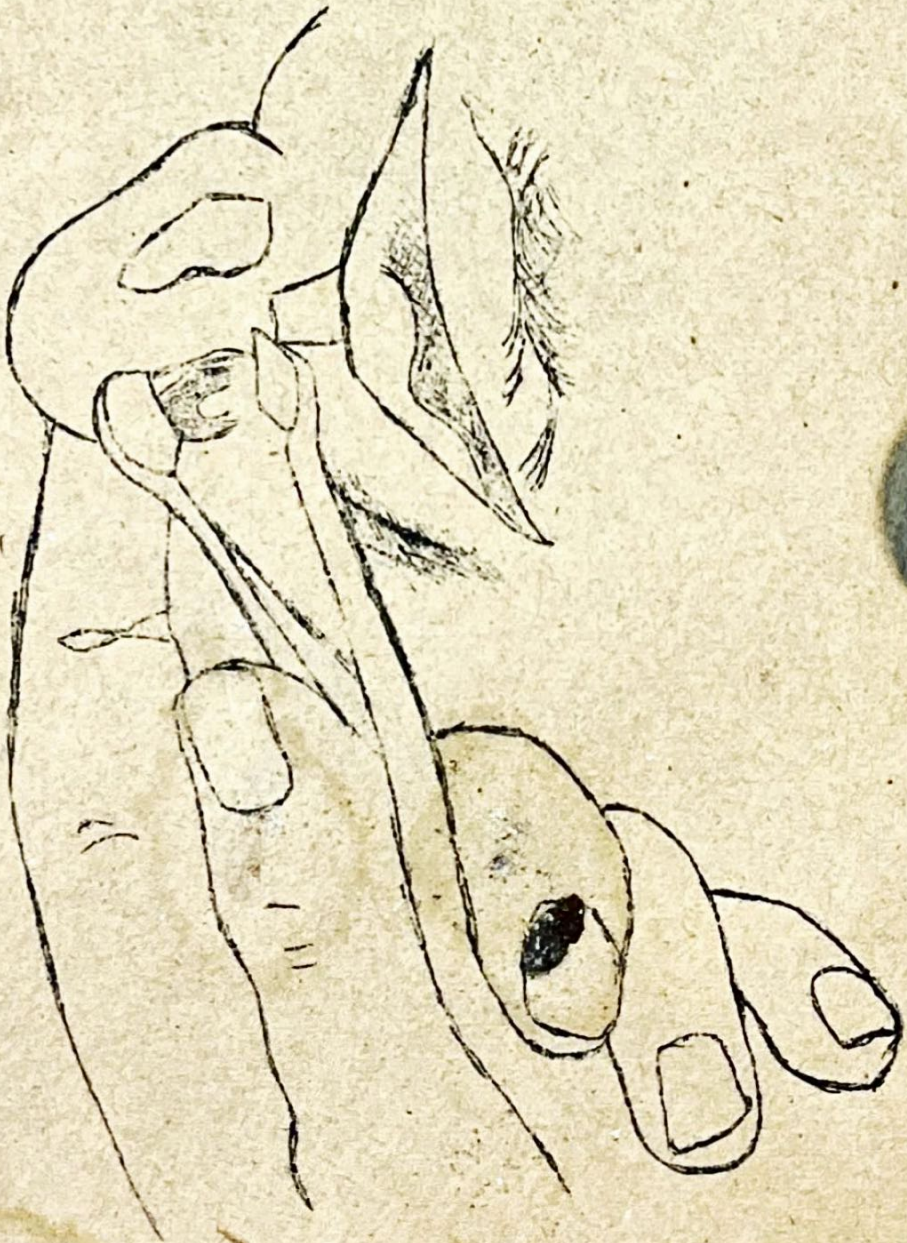
ภาพที่ ๒ เปลือกตาในด้านข้าง



ภาพที่ ๓ เปลือกตาในด้านบน

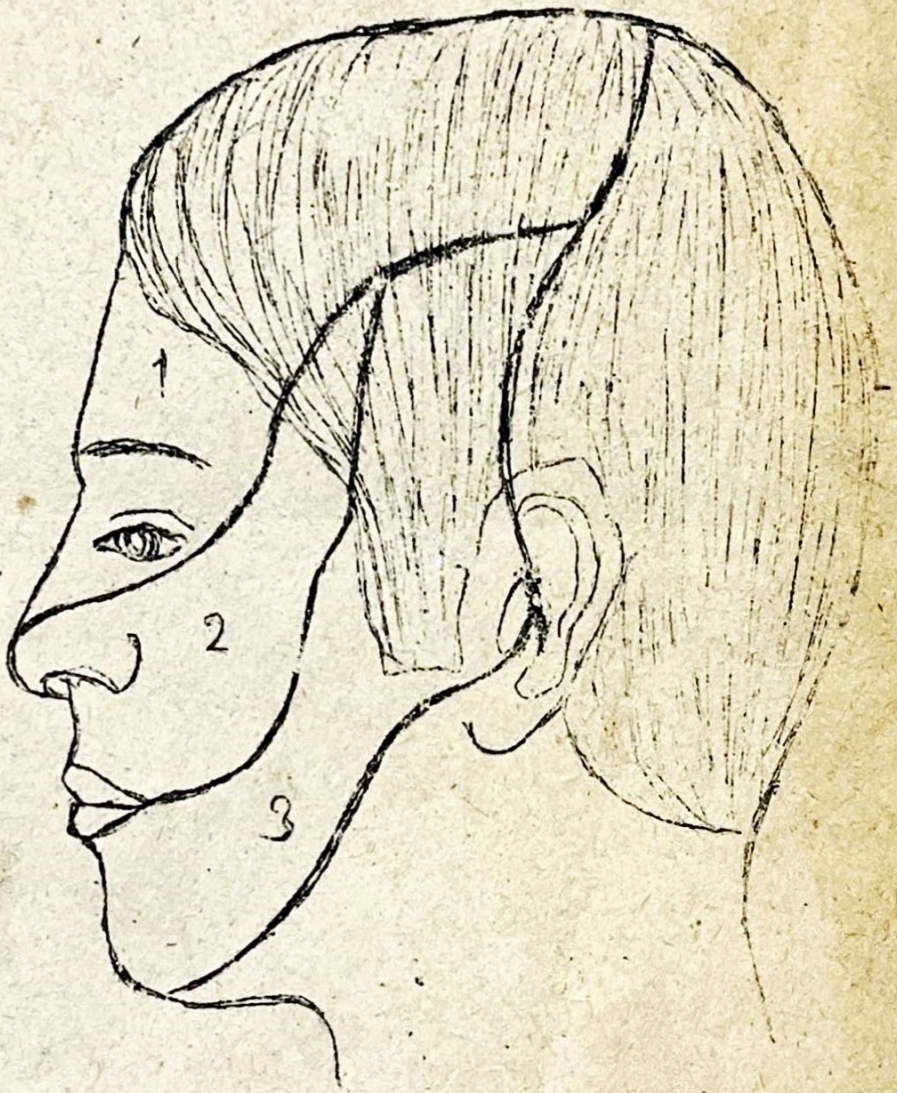


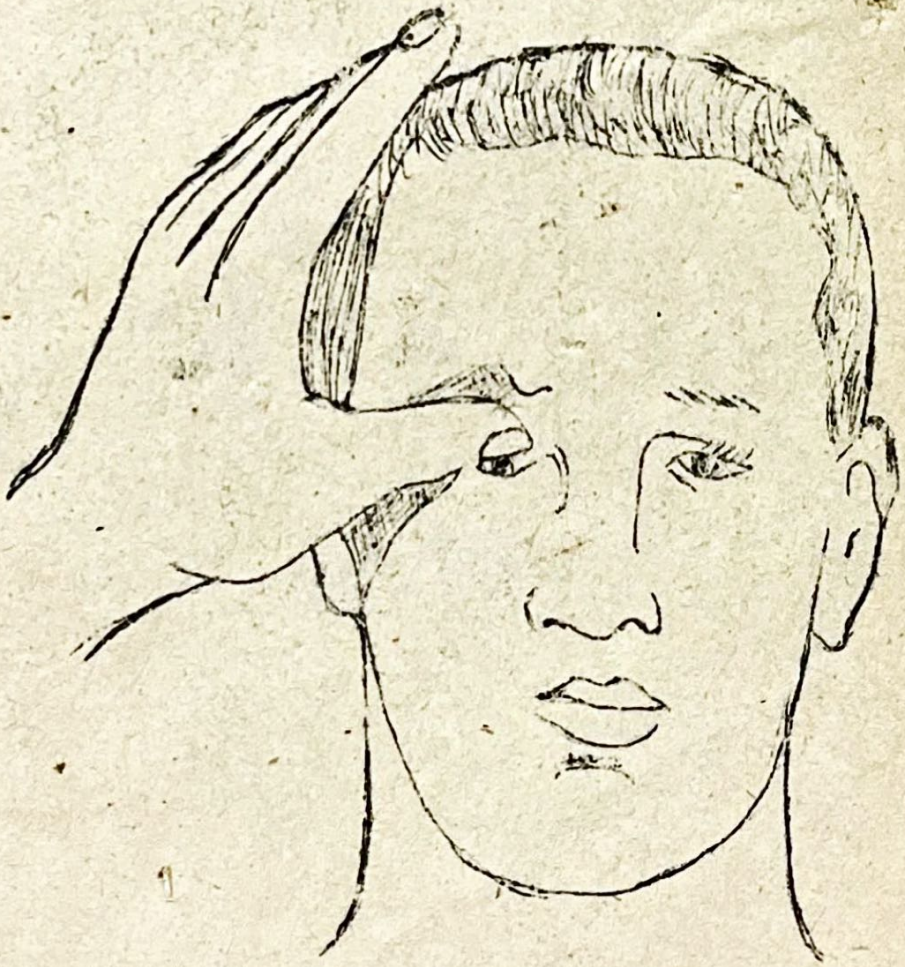
ภาพที่ ๕ ภายในช่องปาก



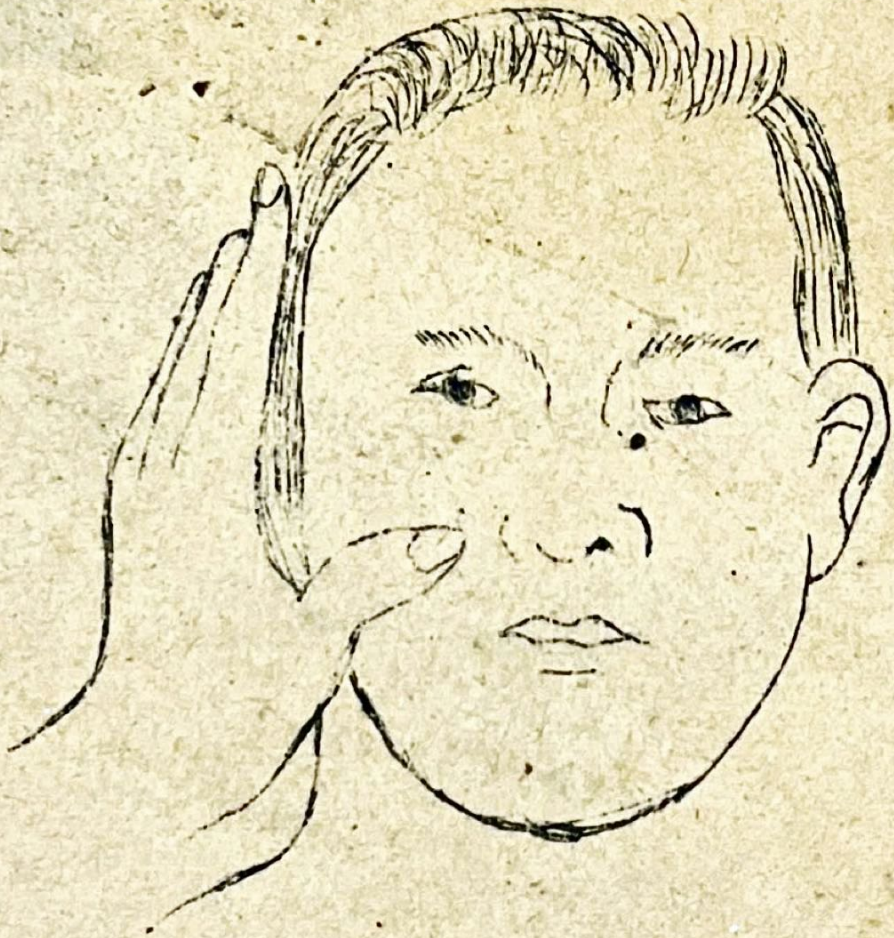ภาพที่ ๕ เยื่อบุจมูก

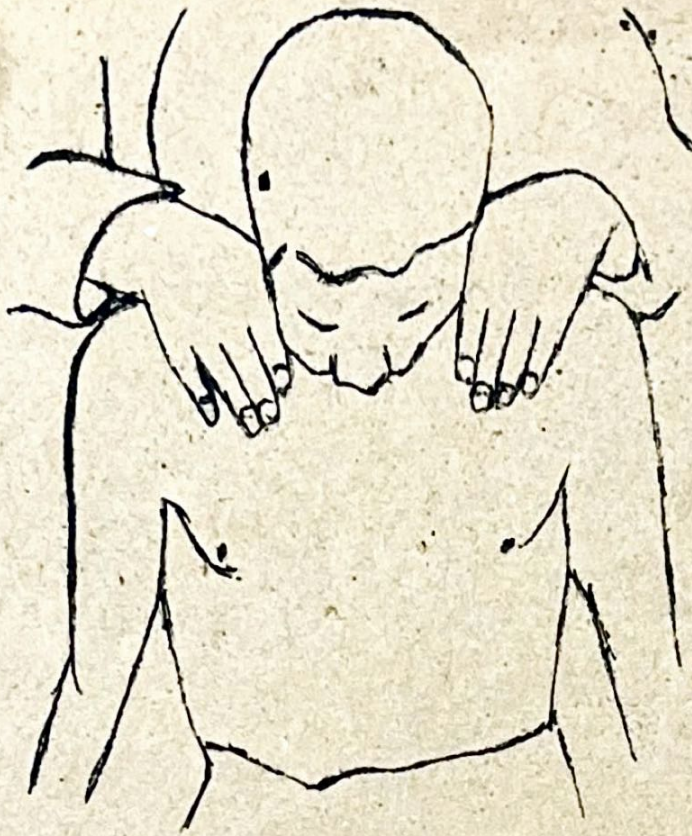
ภายในจมูก





6.

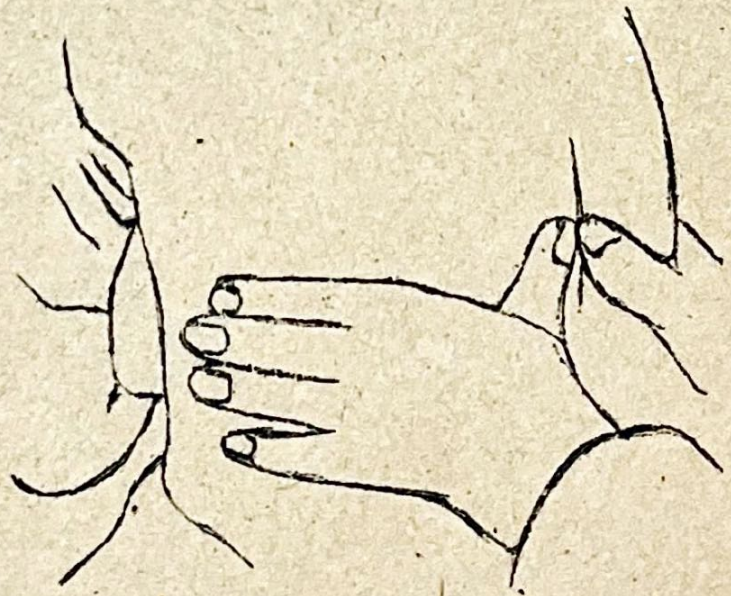




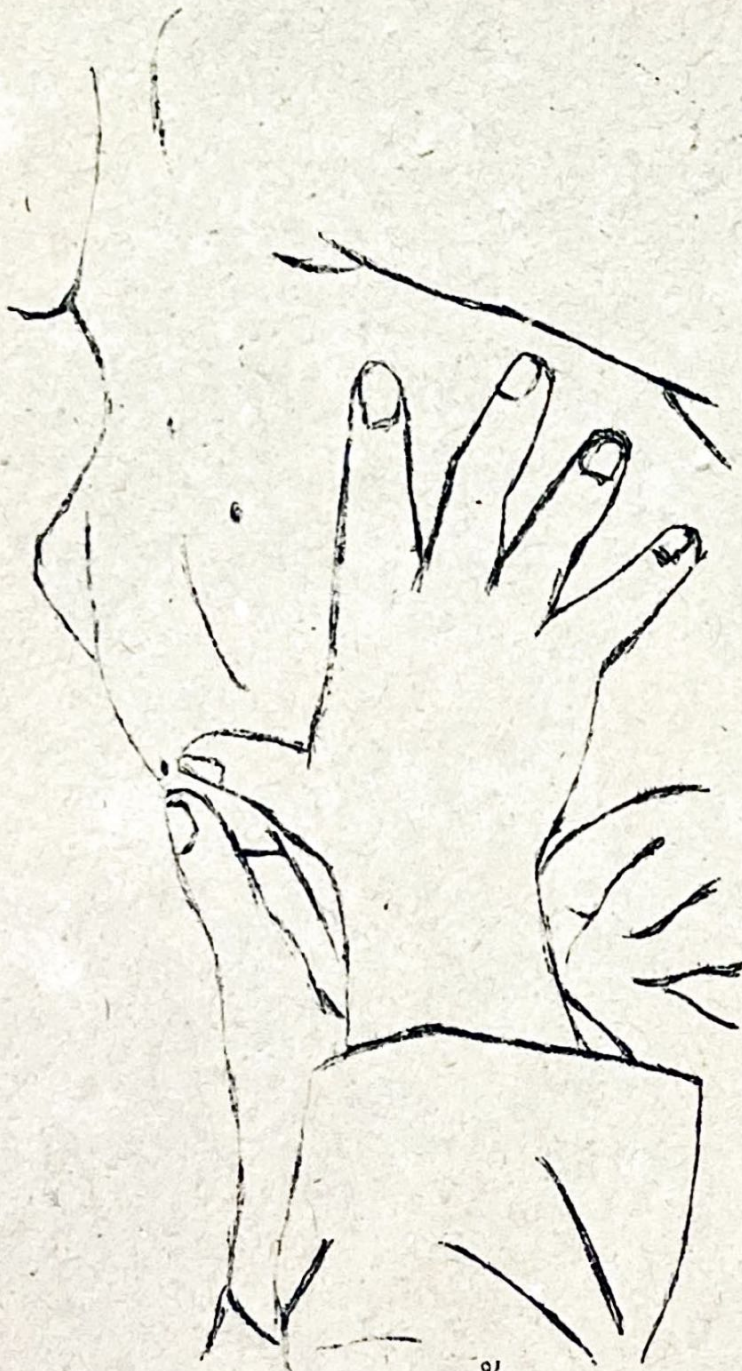ก. ขอดปอด

ภาพที่ ๙

ตรวจภาวะขยายตัวของปอด



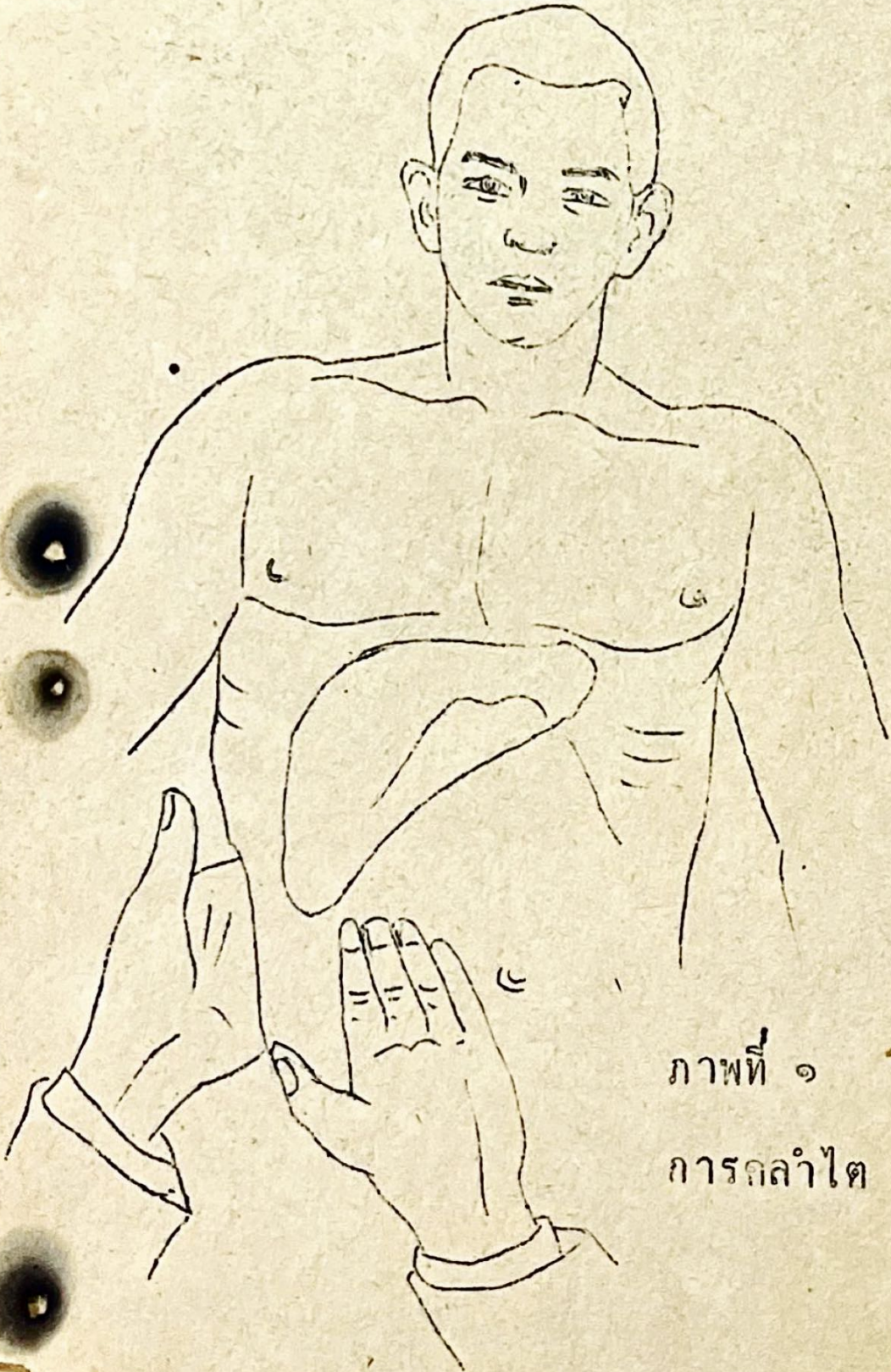
ข. ซ่ายปอดหลัง



ค. ข่ายปอดหน้า

3. ตรวจส่วนทรวง

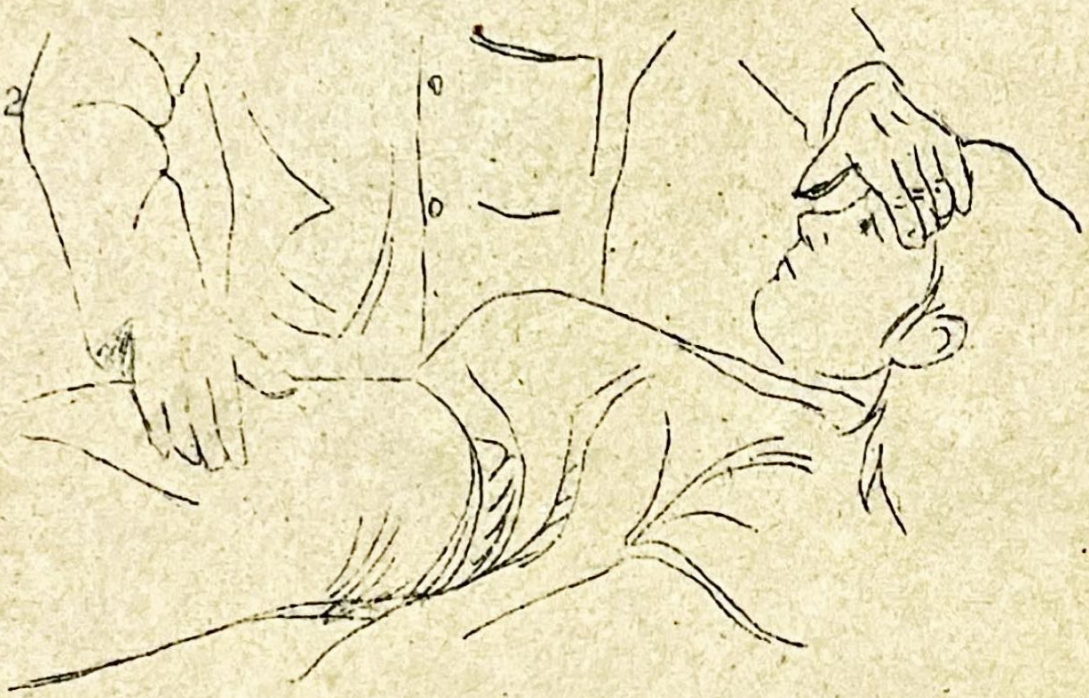21



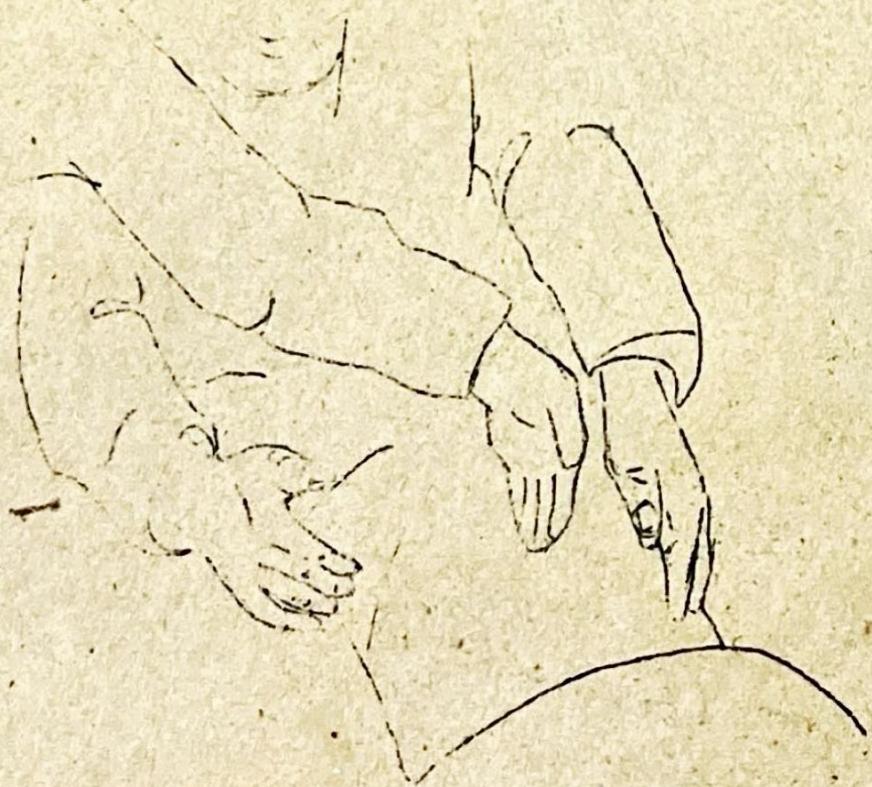ภาพที่ ๑

การกล้ำไต

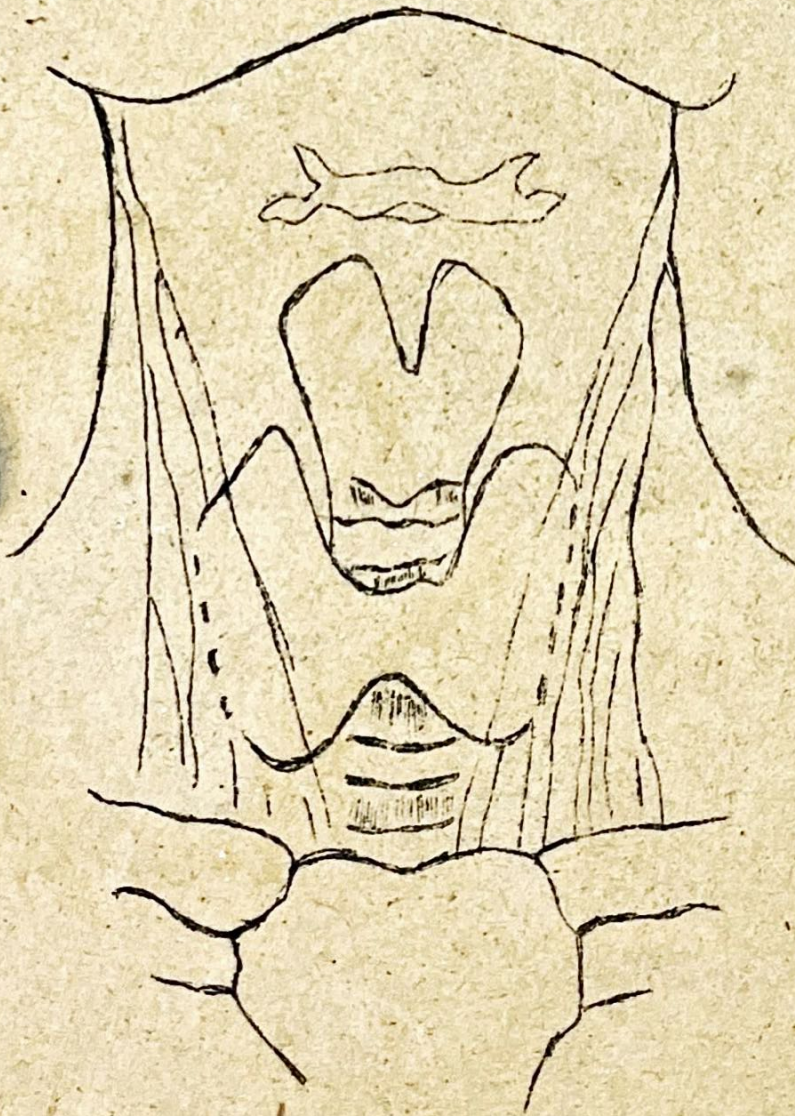22



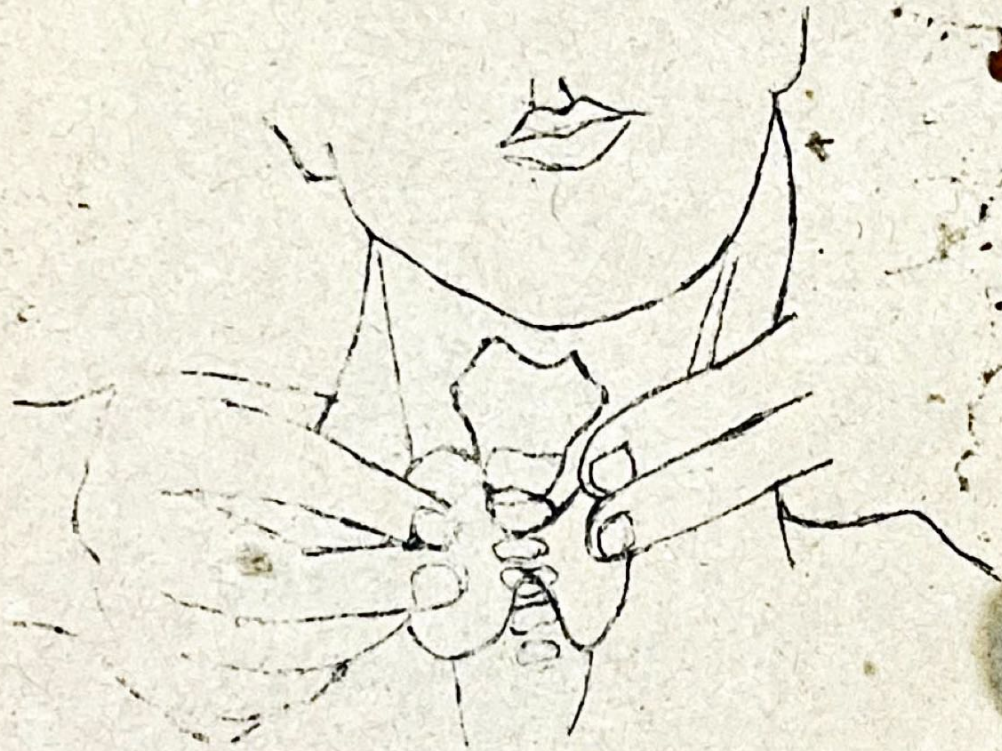
ภาพที่ ๓ การคลำหน้าท้อง



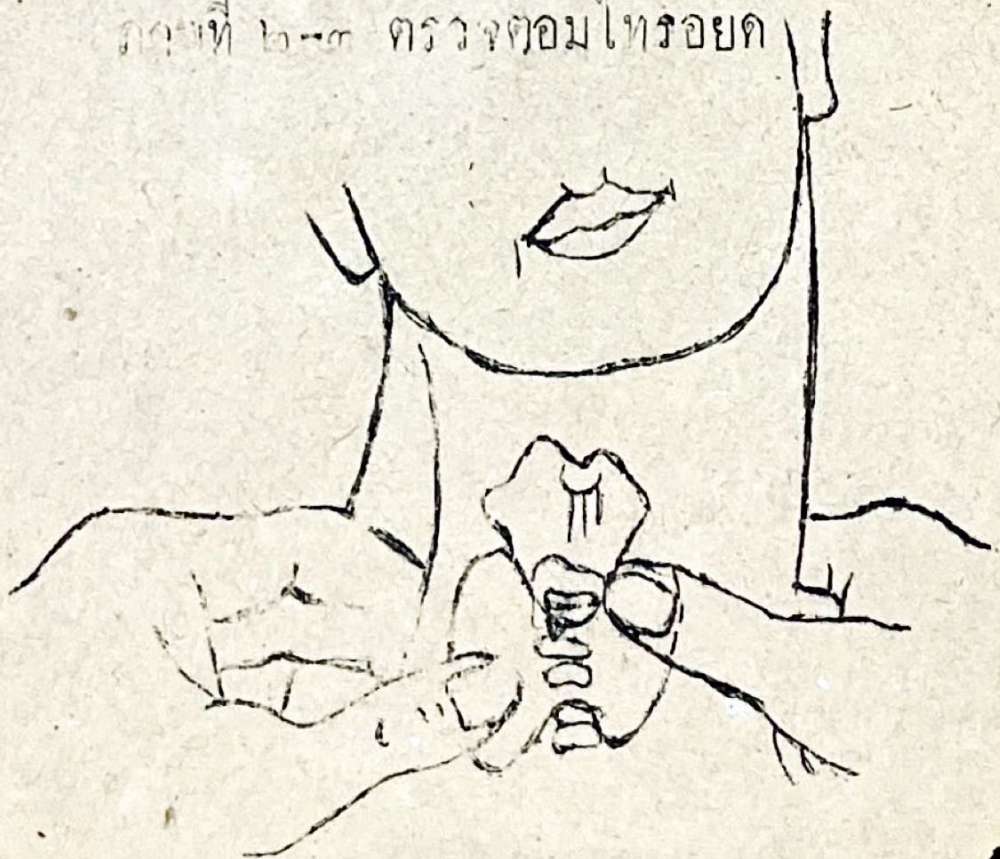
ภาพที่ ๔ การตรวจ ฐน้ำในช่องท้อง

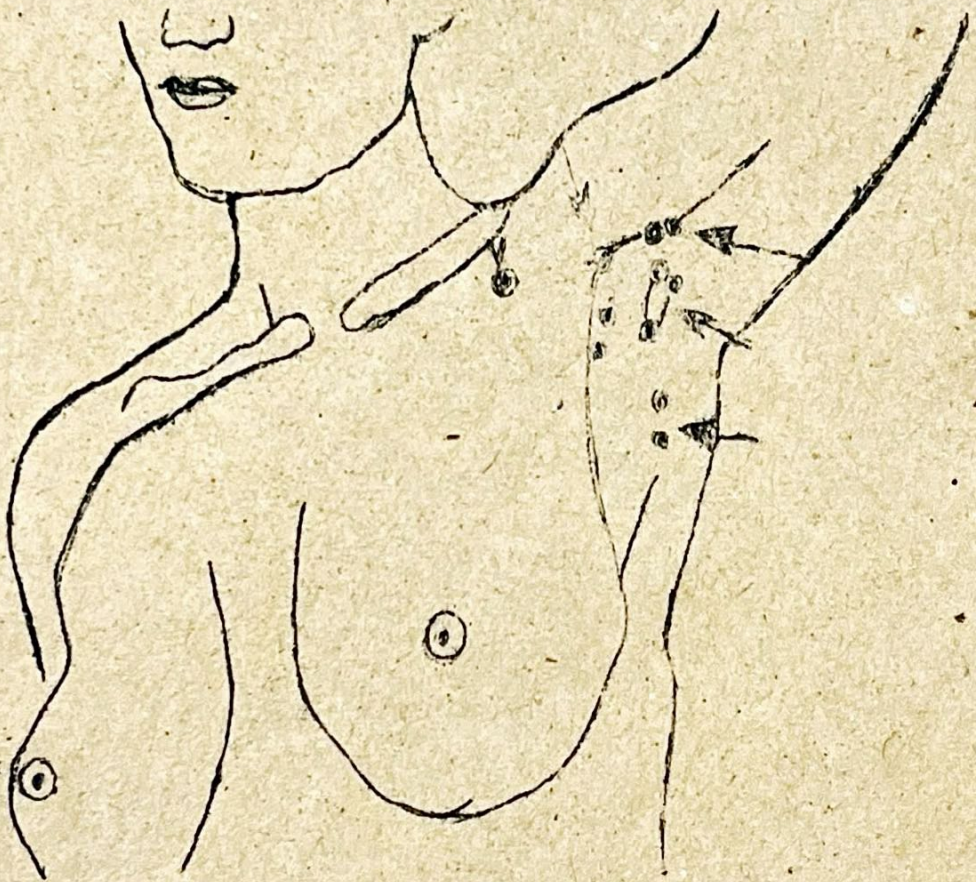


ภาพที่ ๑ กายวิภาคของคอ



ภาพที่ ๒-๓ ตรวจต่อมไทรอยด์

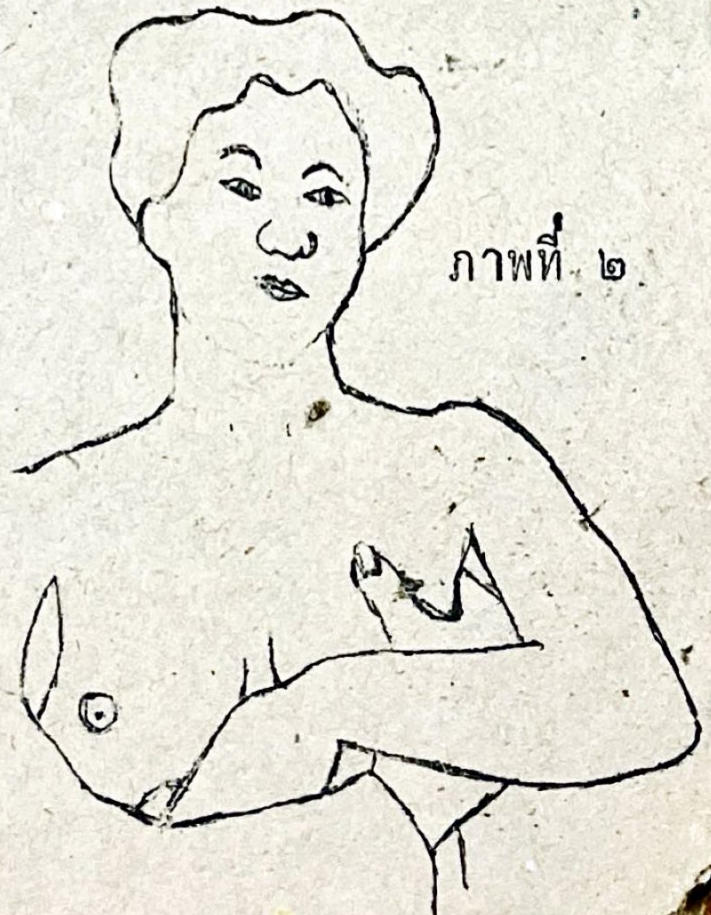



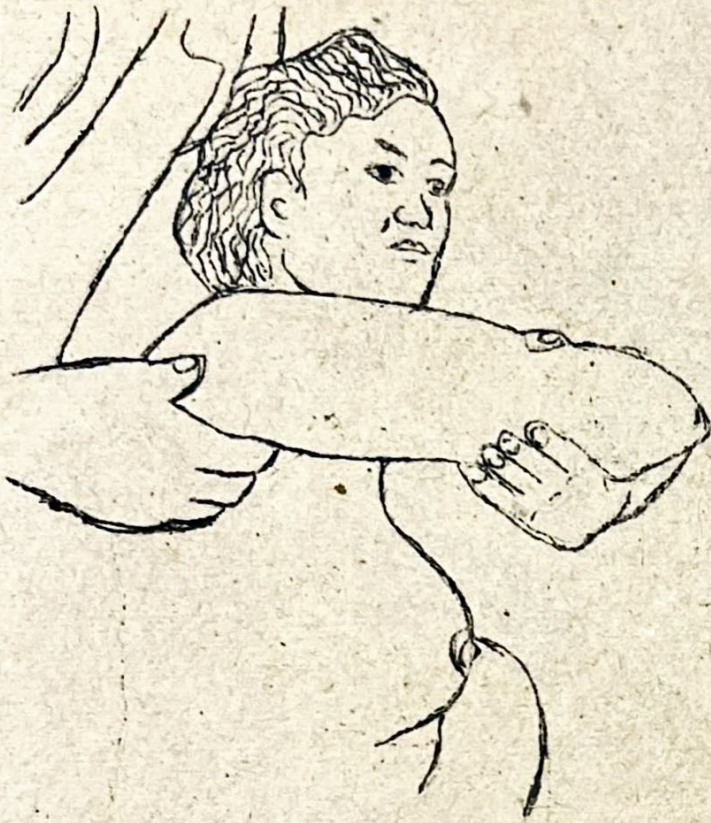ภาพที่ ๑ ตำแหน่งต่อมน้ำเหลือง
ที่รักแร้



ภาพที่ ๒ กล้าคานหน้า ก.ข

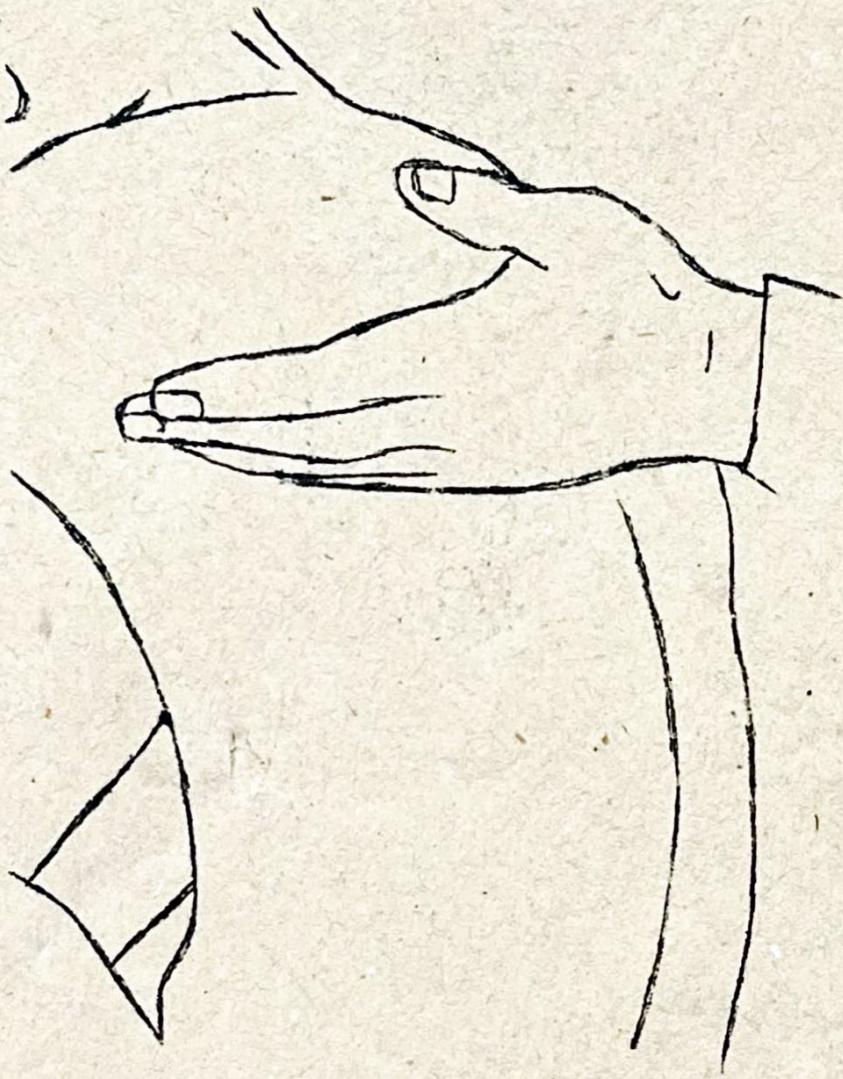

ภาพที่ ๒

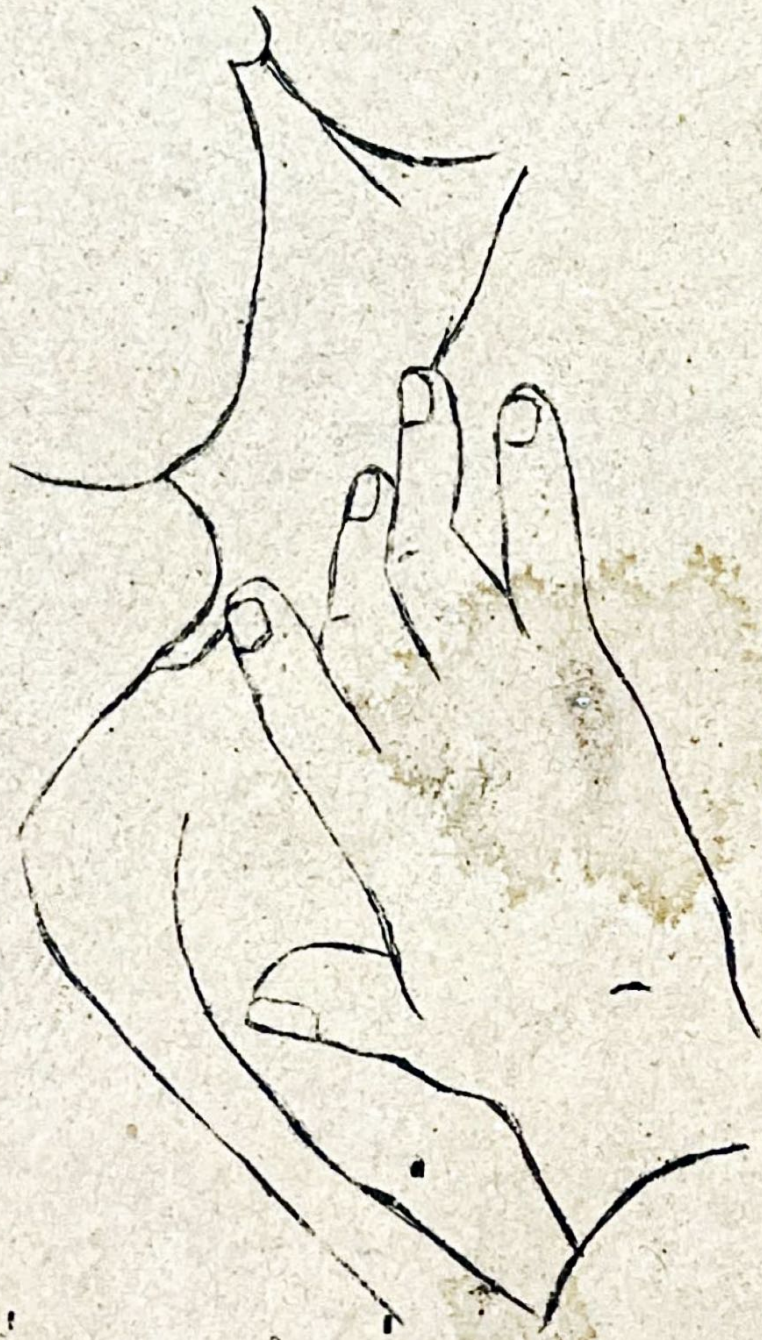

16

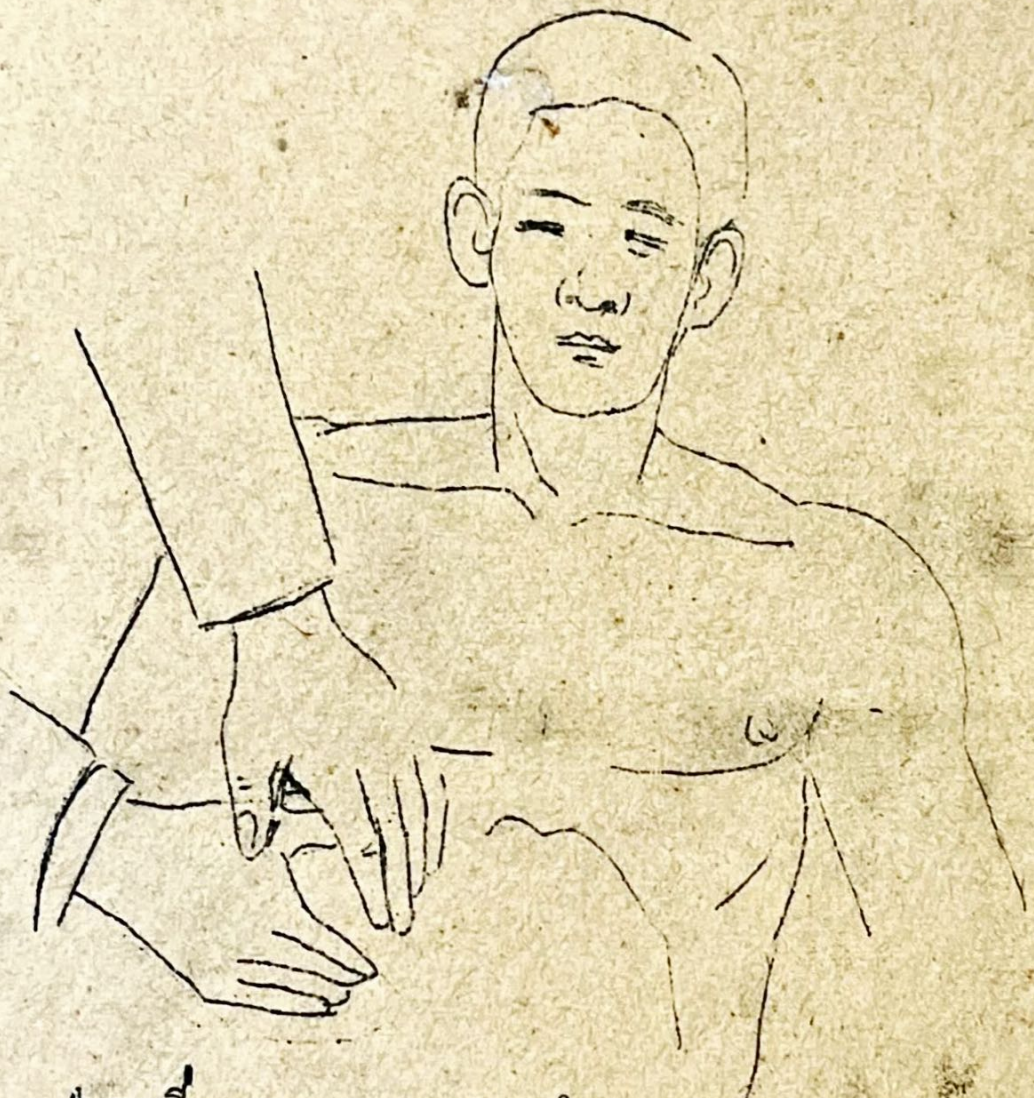




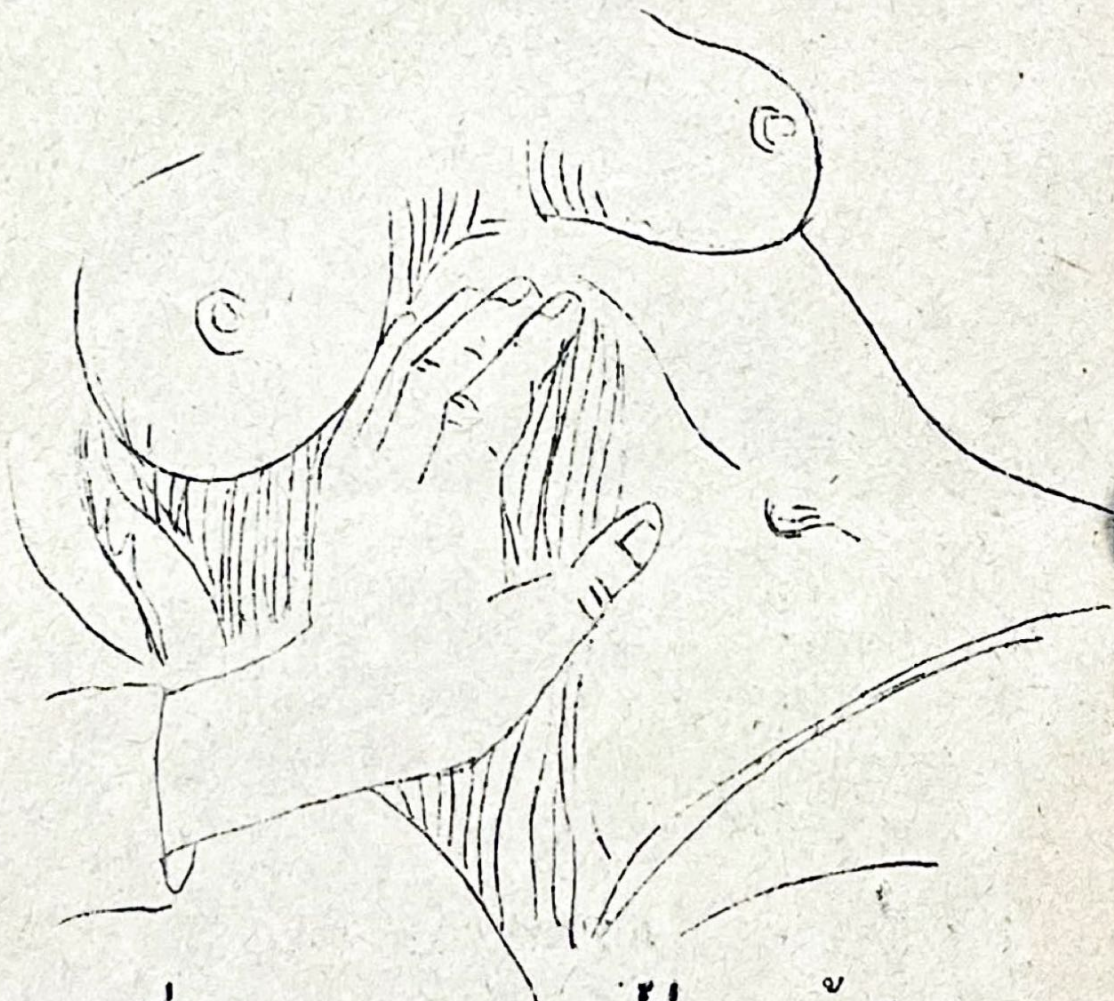
ภาพที่ ๖ ตรวจสอบความสั้นสะเทือน
๖
ควายสั้นมือ



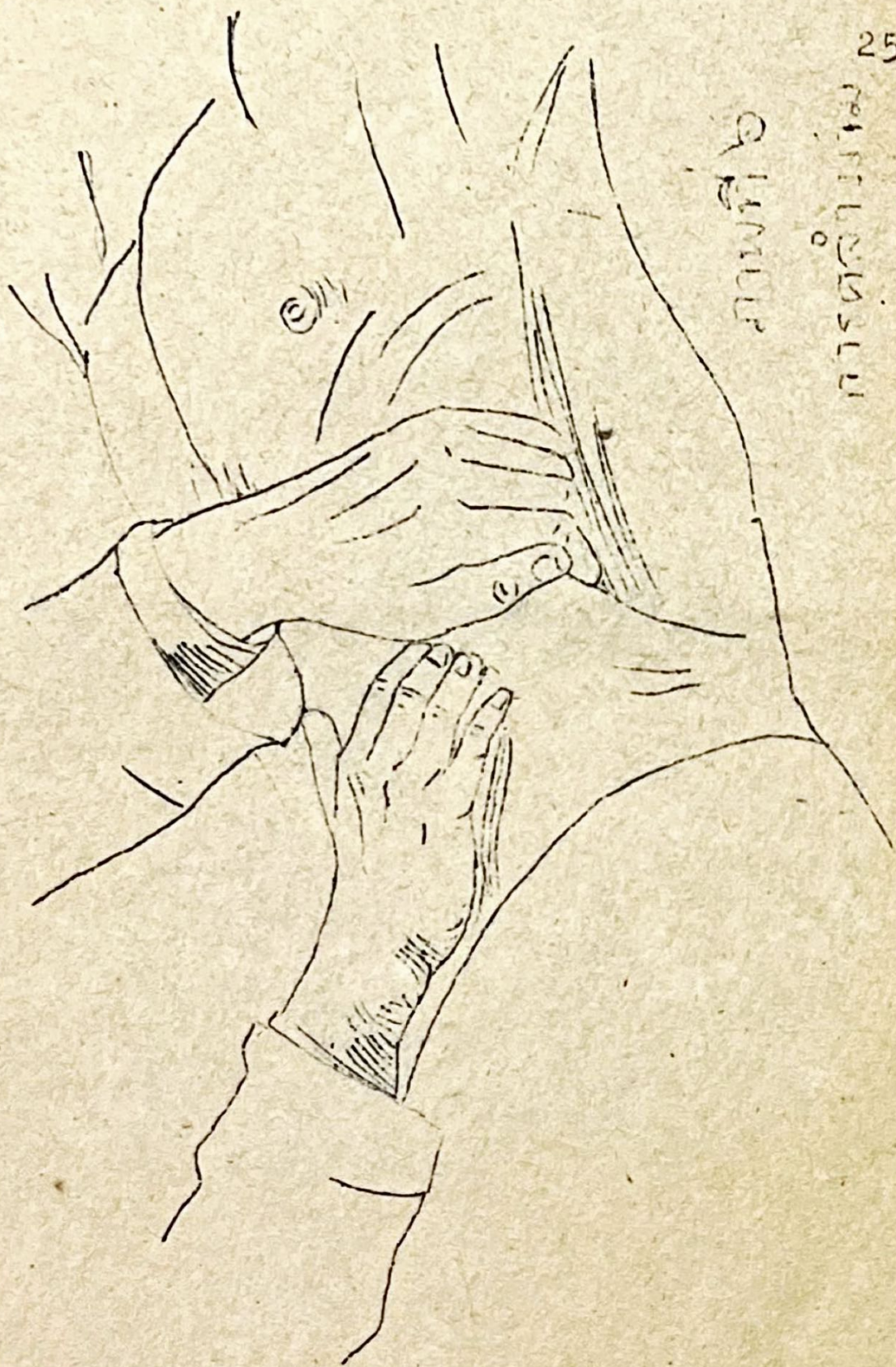
ภาพที่ ๗ ตรวจตำแหน่งหลอดลม



ภาพที่ ๒ การคลำขอบตัว

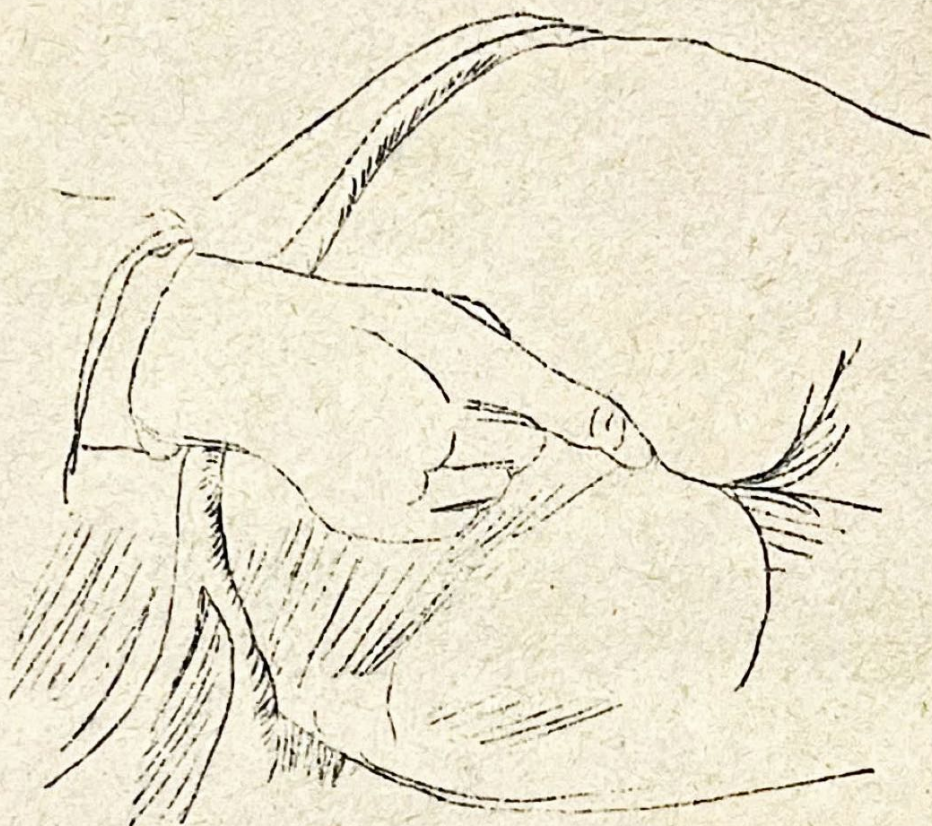


ภาพที่ ๕ การตรวจเมอริ (ดูงน้ำที่อีกเสบ)

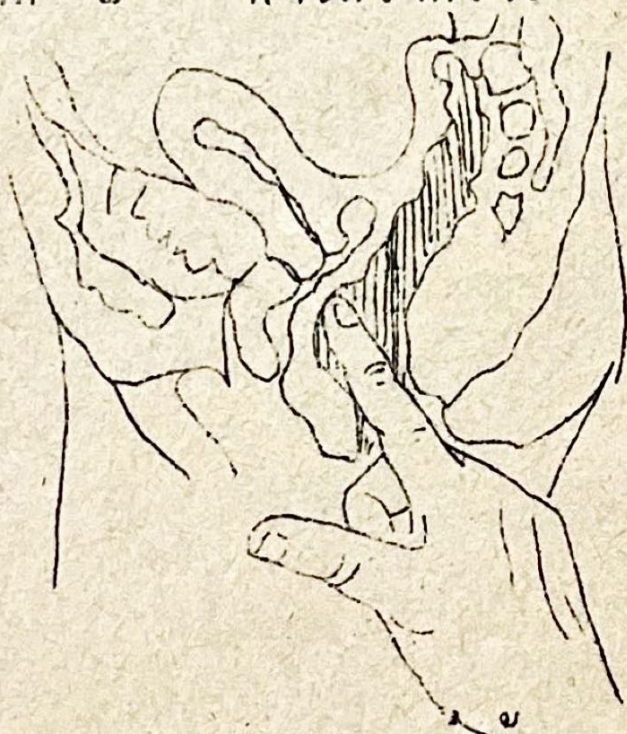


Abdomen

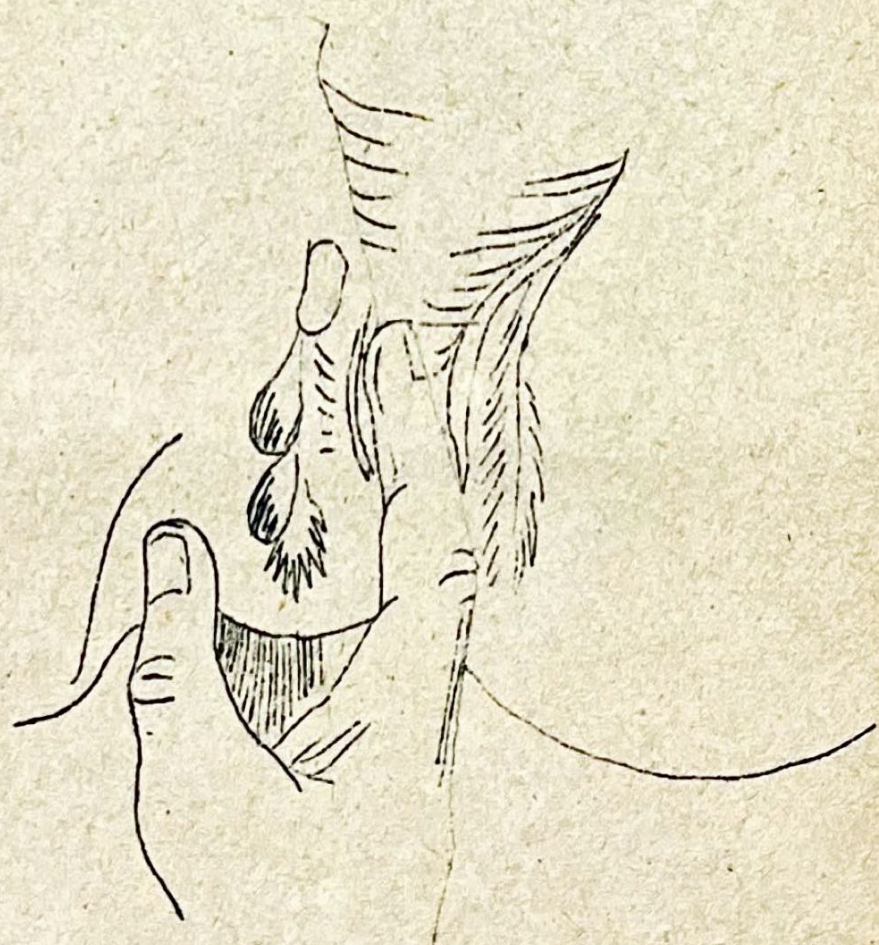Abdomen



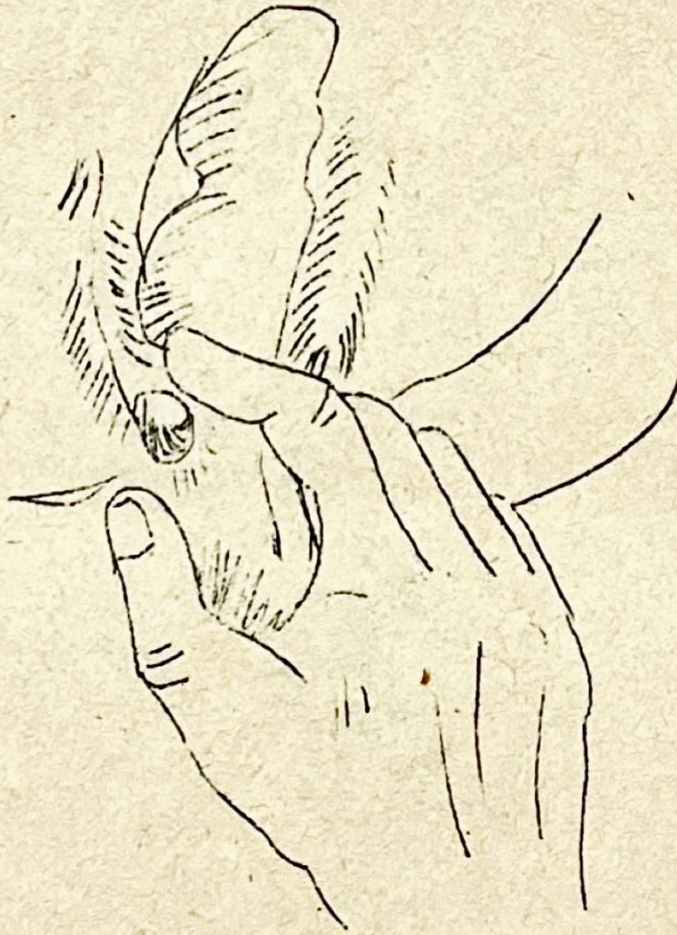ภาพที่ ๗ การลวงทวาร



ภาพที่ ๘ ภาพตัดขวาง : ลวงทวาร


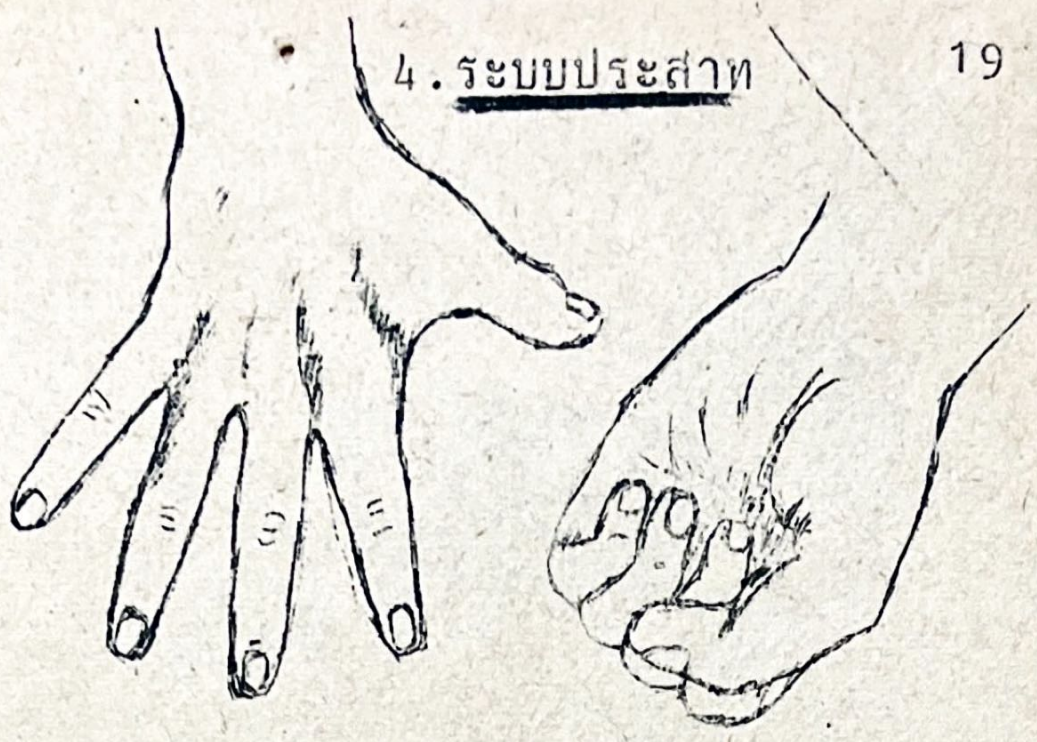


ภาพที่ ๙ ^ข กอนหนองในกลามเนื้อ ^ข
 ส่วน ^๑ เบน

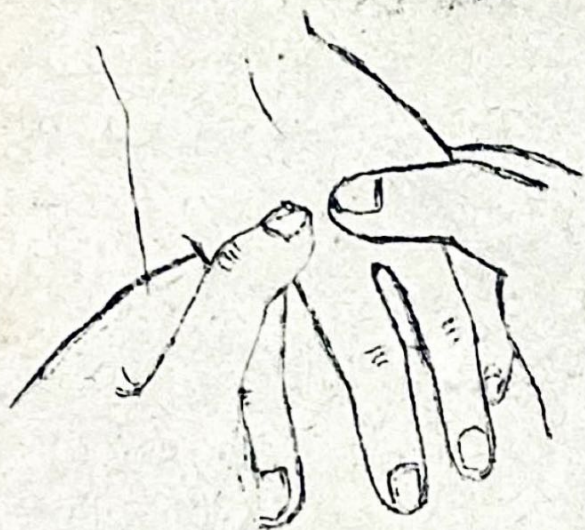


ภาพที่ ๑๐ ก้อนหนองในกลามเนื้อ
ส่วนล่าง

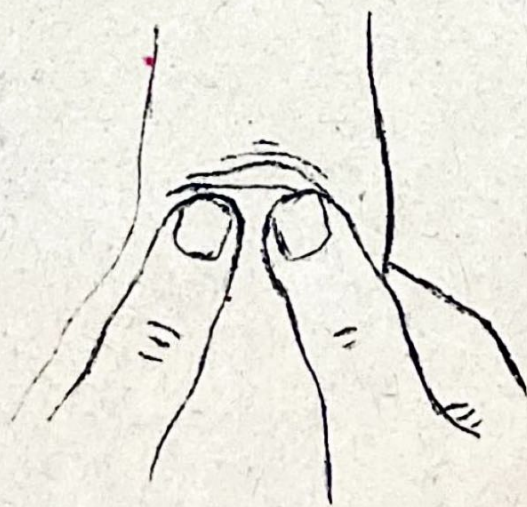
4. ระบบประสาท

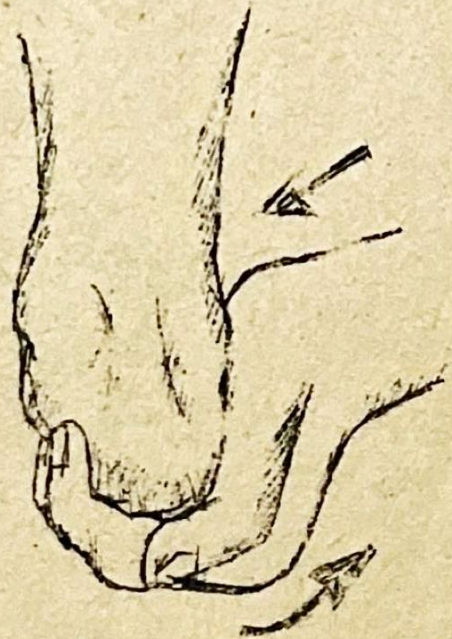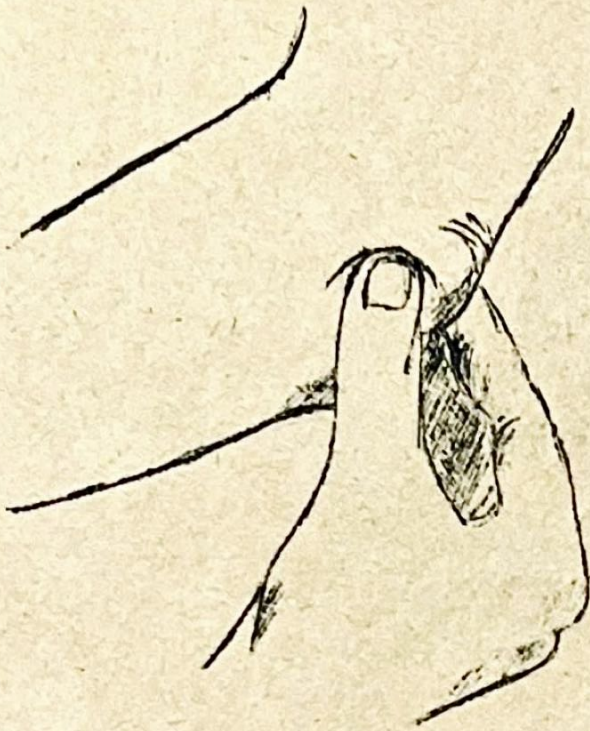


30

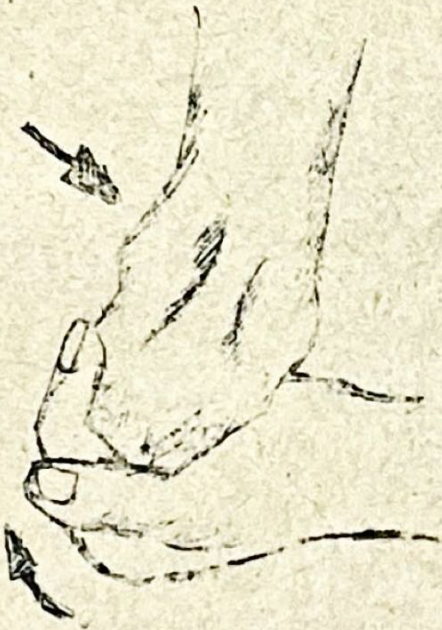

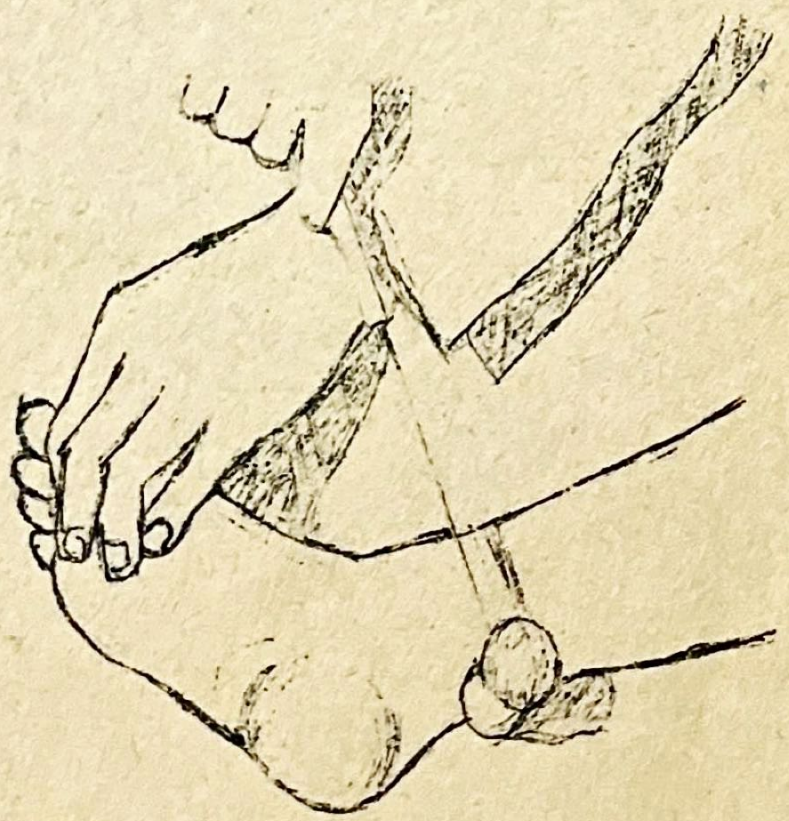
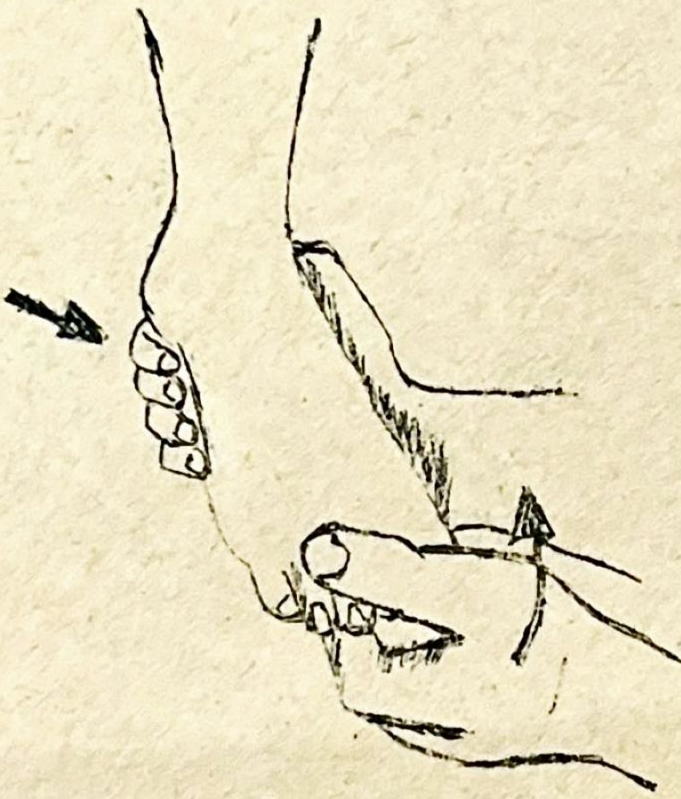
32

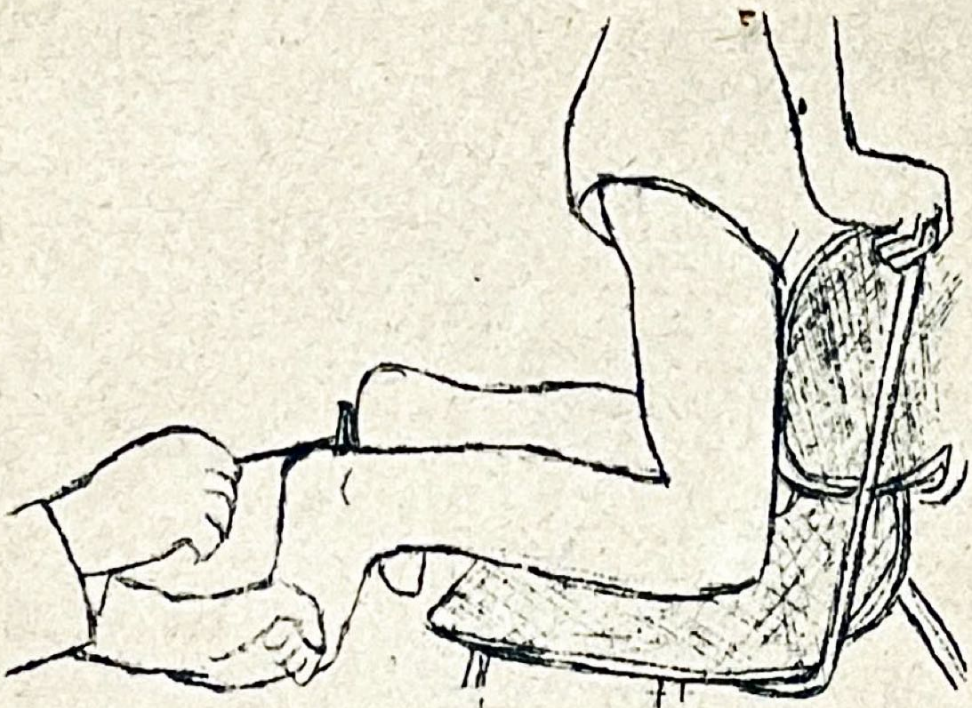




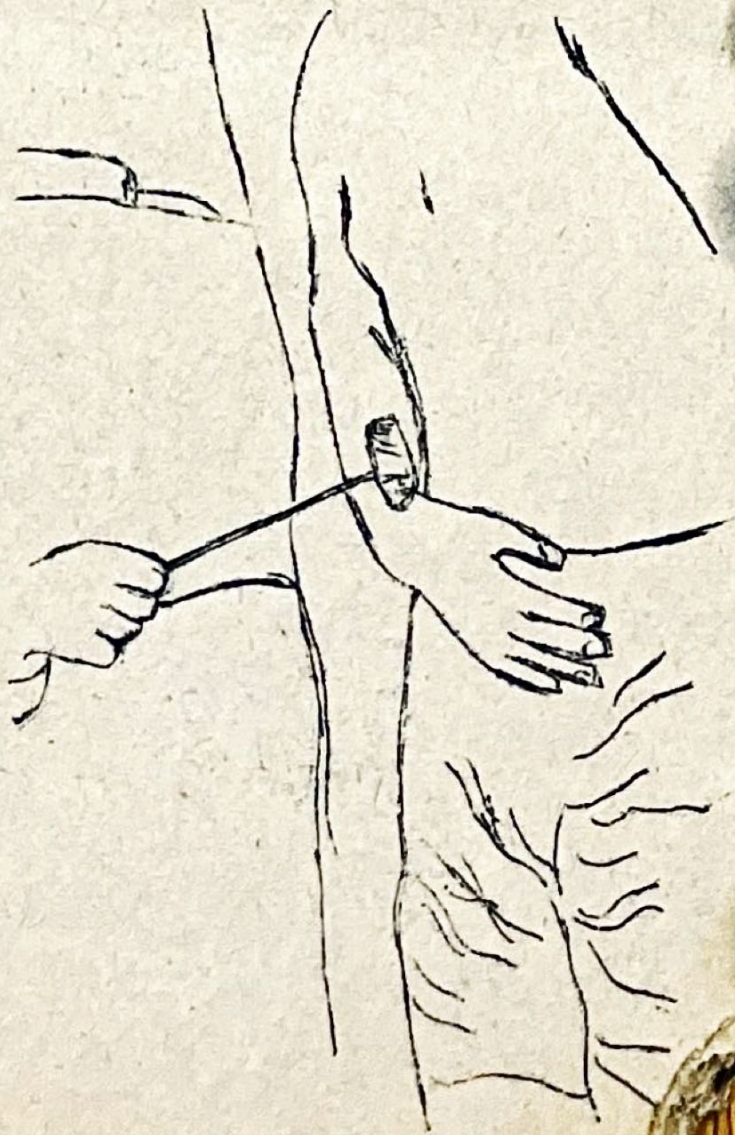
34

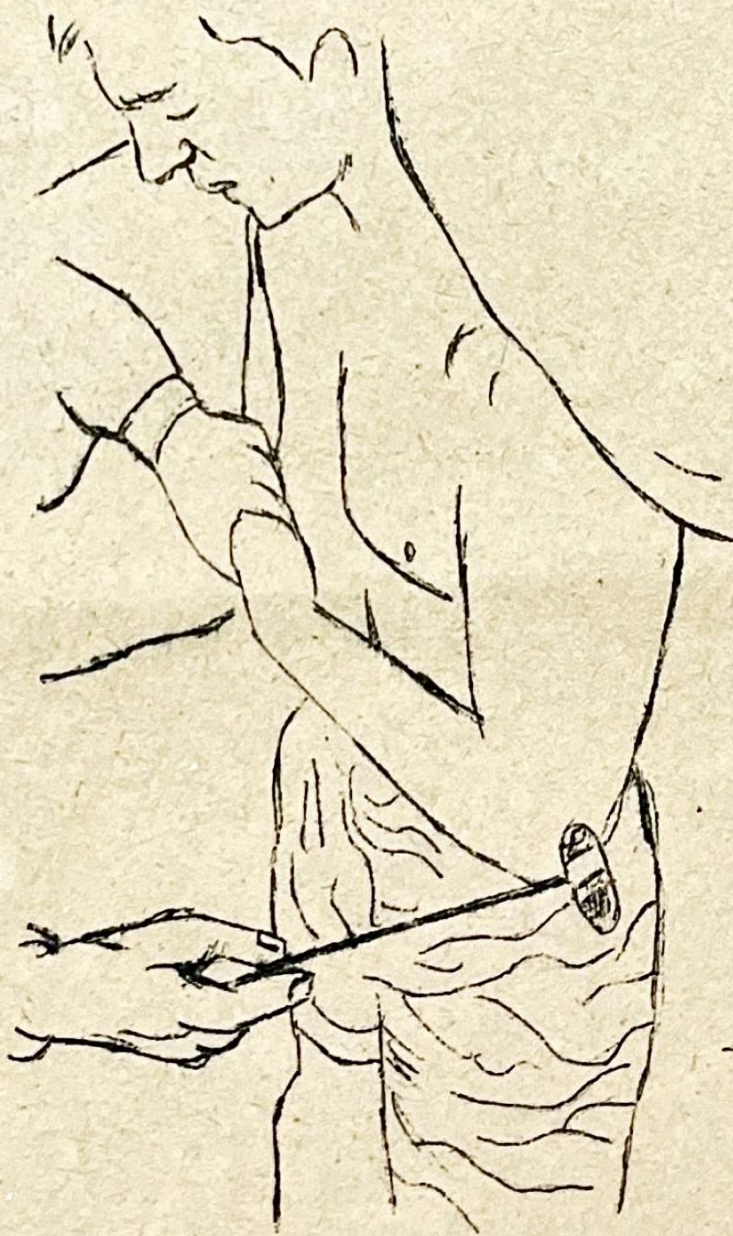





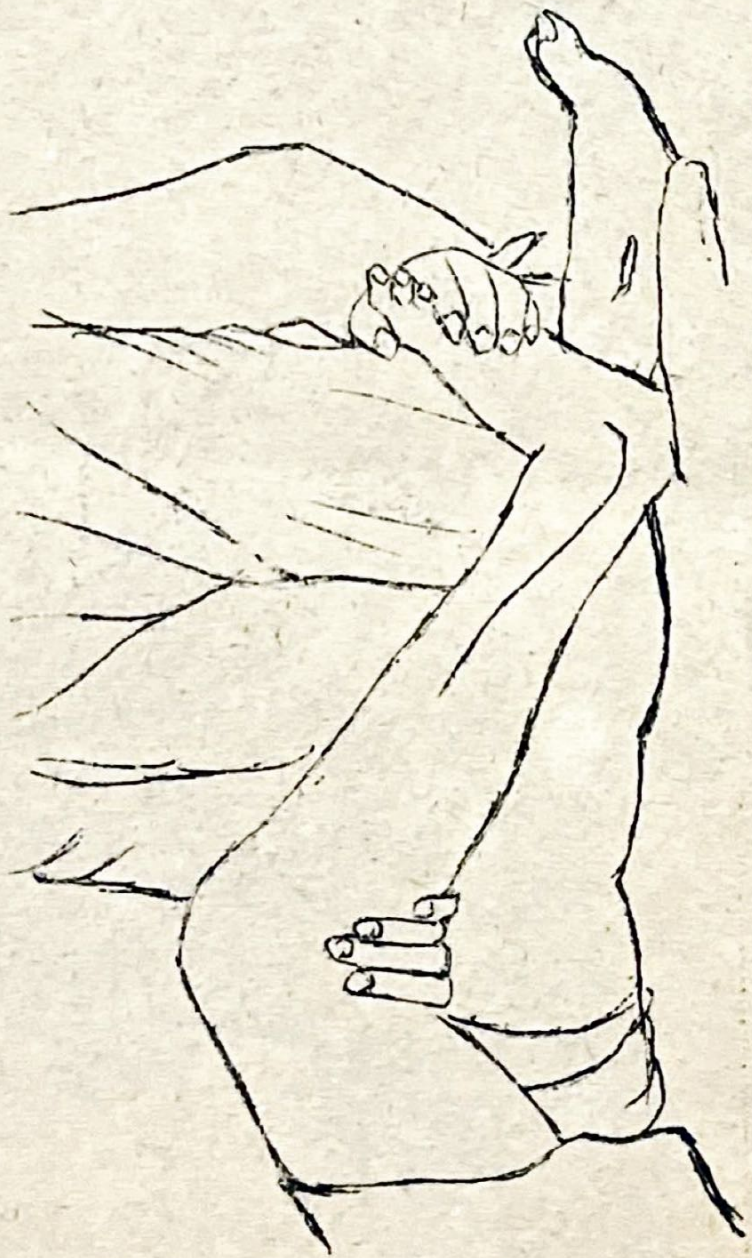ภา
 ๑๒
 ๑๓
 ๑๔
 ๑๕
 ๑๖
 ๑๗
 ๑๘
 ๑๙
 ๒๐
 ๒๑
 ๒๒
 ๒๓
 ๒๔
 ๒๕
 ๒๖
 ๒๗
 ๒๘
 ๒๙
 ๓๐
 ๓๑
 ๓๒
 ๓๓
 ๓๔
 ๓๕
 ๓๖
 ๓๗
 ๓๘
 ๓๙
 ๔๐
 ๔๑
 ๔๒
 ๔๓
 ๔๔
 ๔๕
 ๔๖
 ๔๗
 ๔๘
 ๔๙
 ๕๐



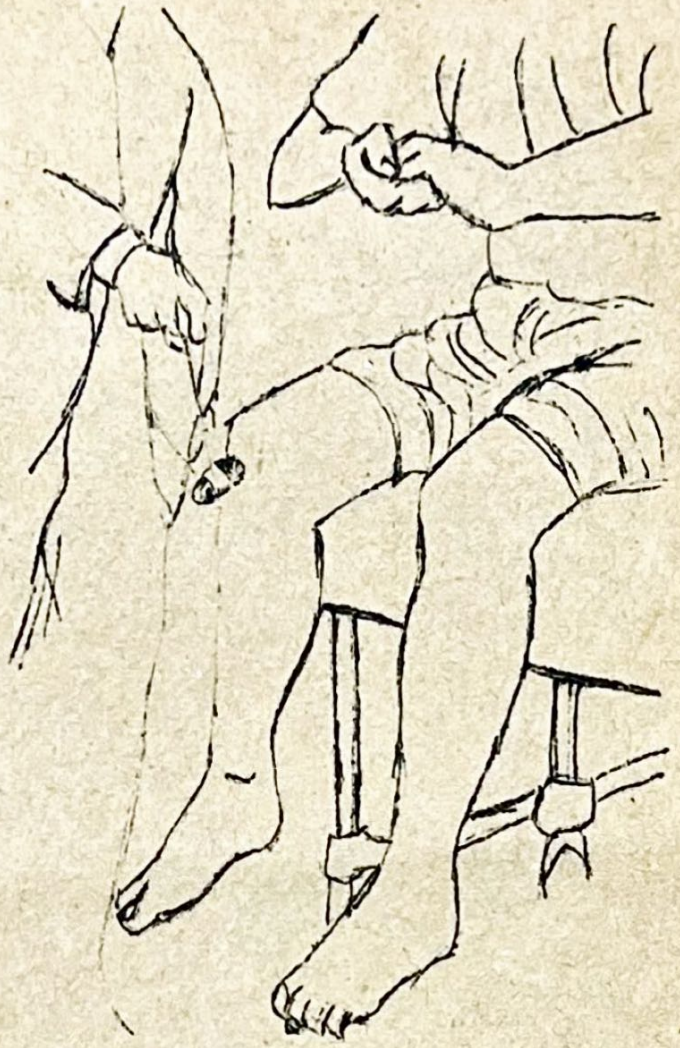
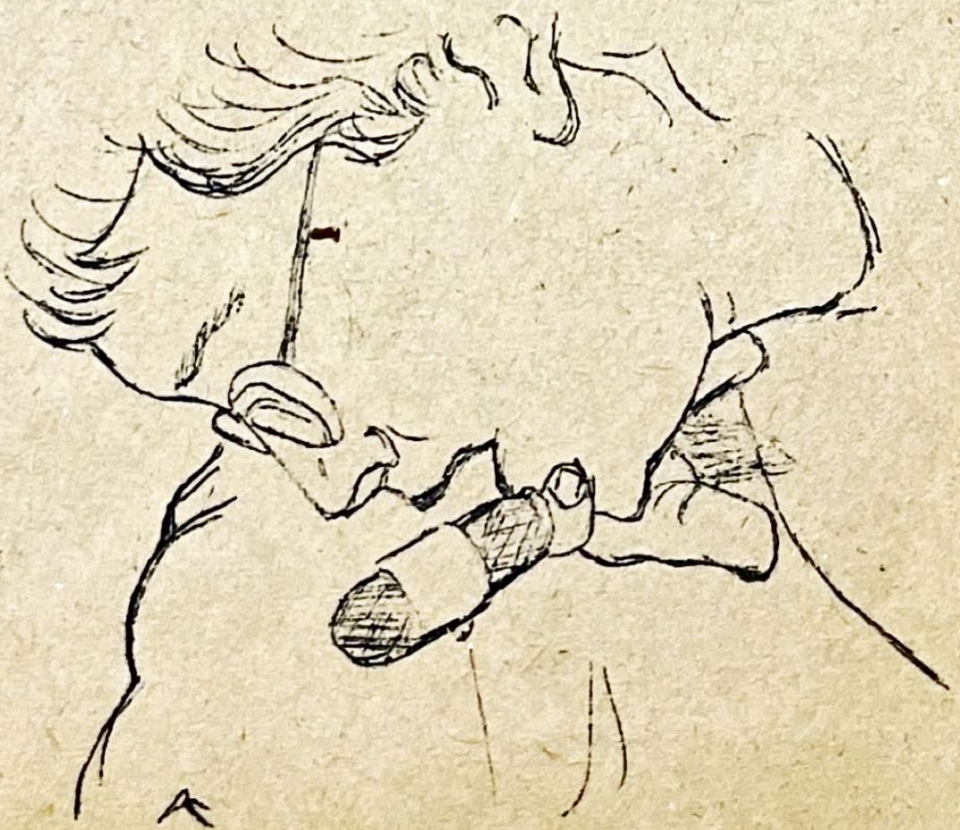
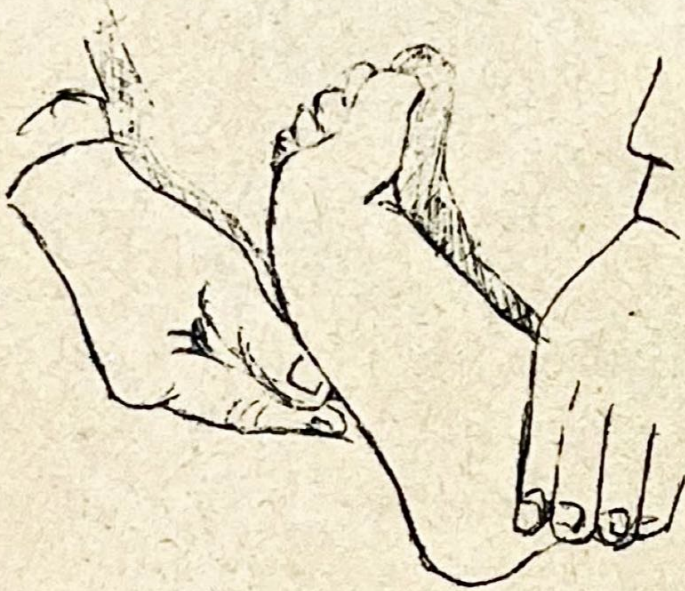
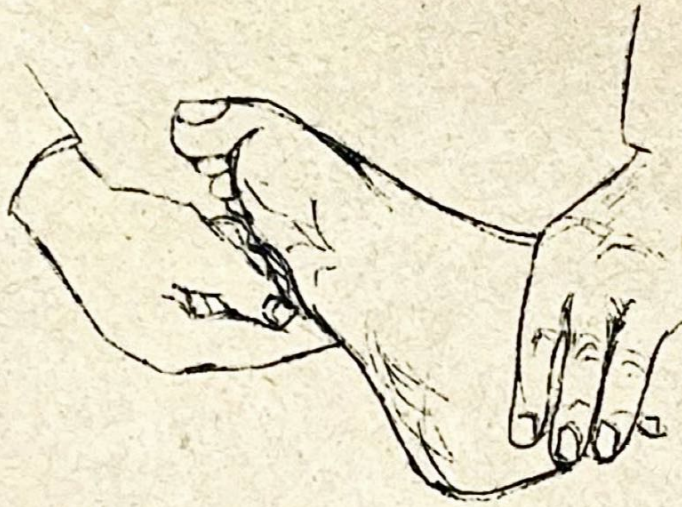ภาพที่ ๑๓ รูปลักษณะของซอด้วง

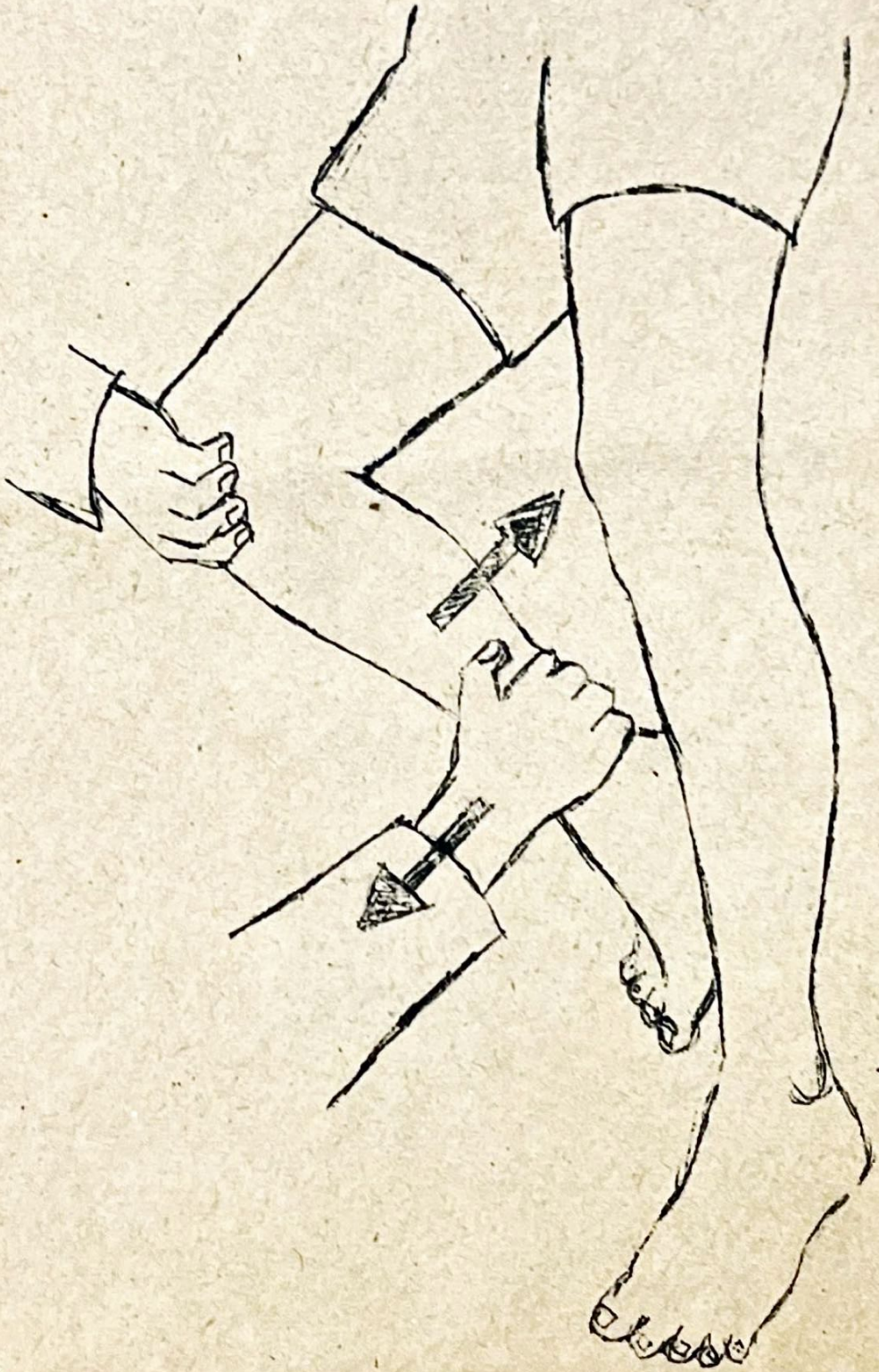ภาพที่ ๑๕ การจัดลั่น



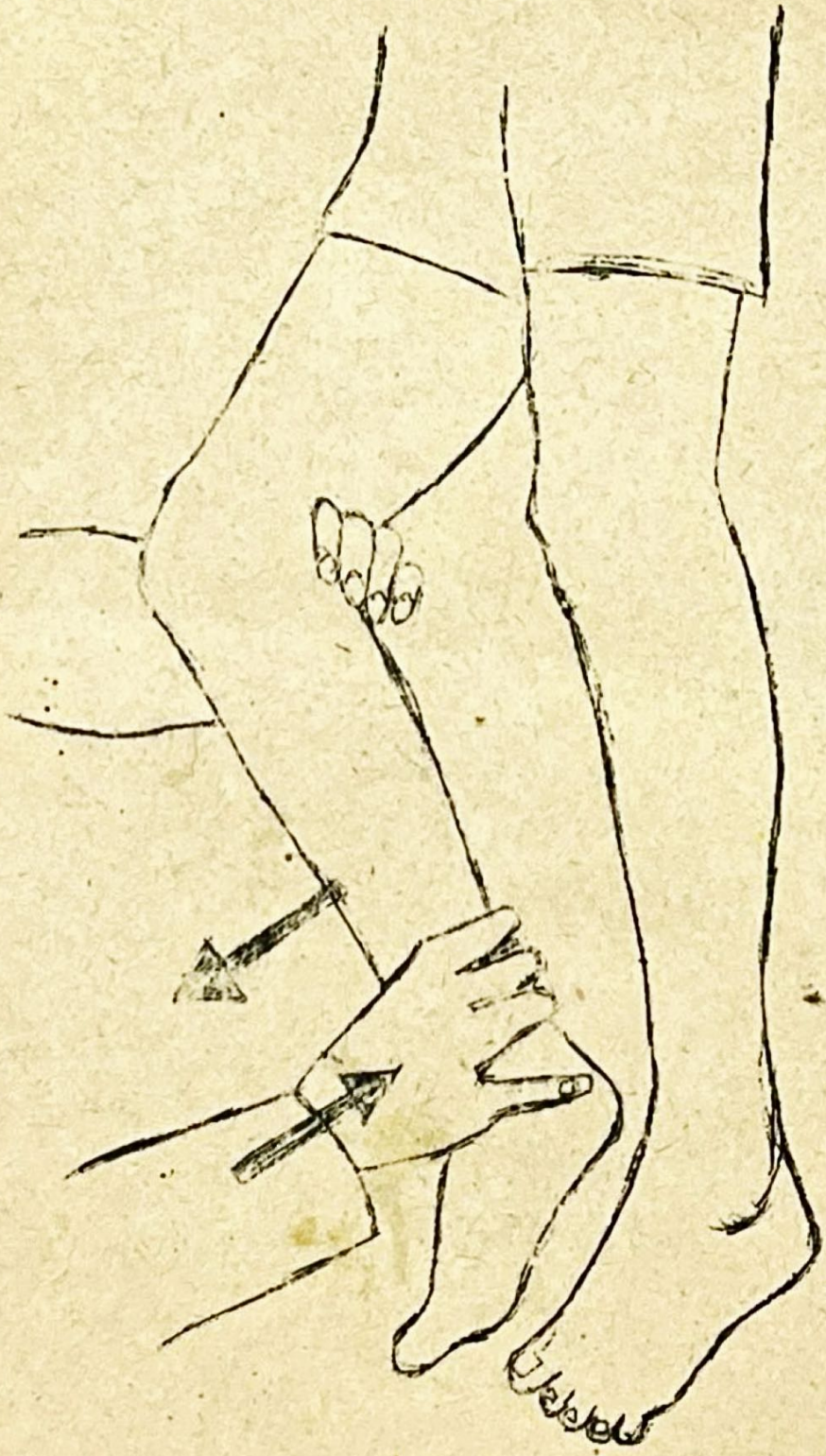ภาพที่ ๑๖ ๕ เฟล็กซ์ที่วาง



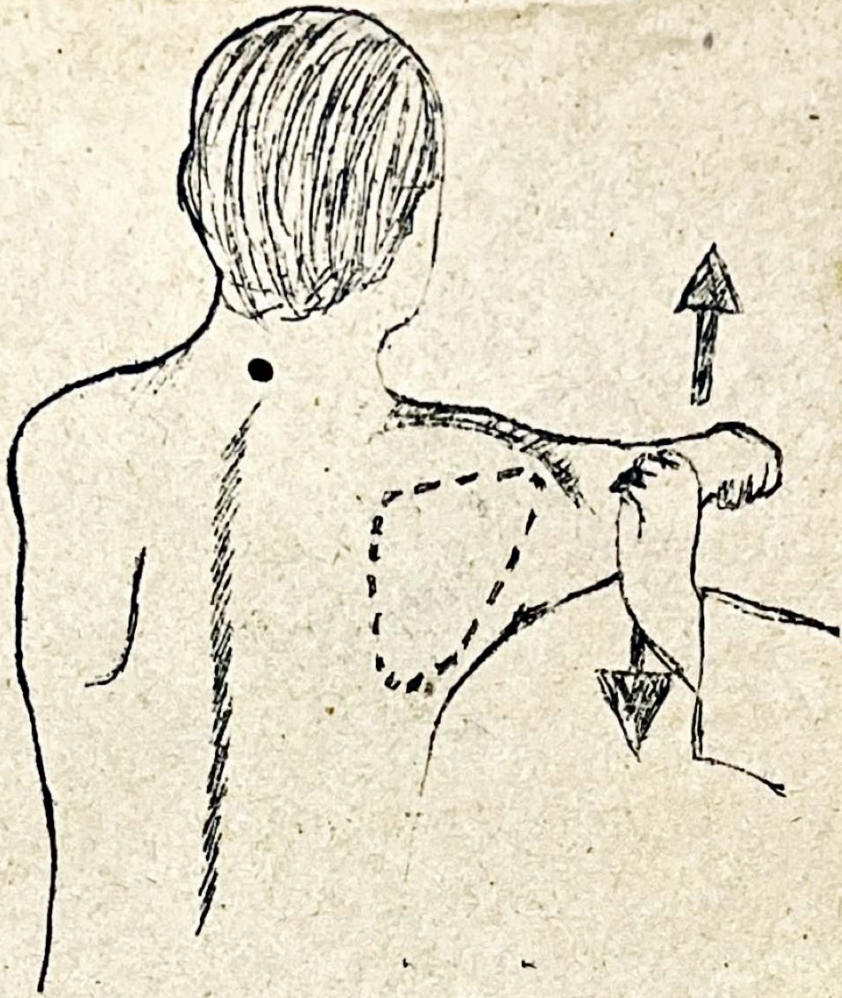




ภาพที่ ๑๘ การตรวจกำลังกล้ามเนื้อข้อ



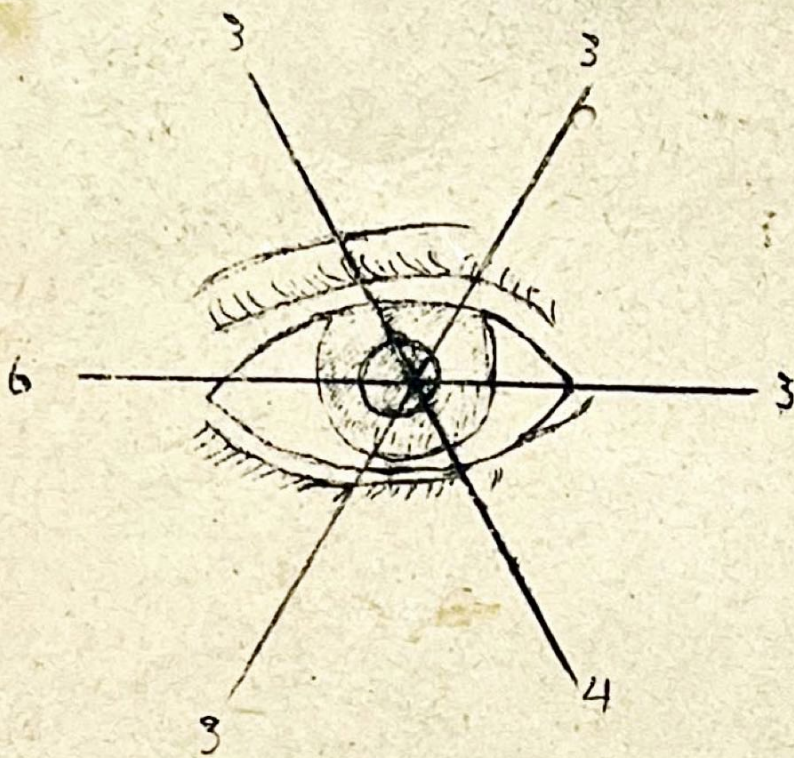
ภาพที่ ๒๐ การตรวจกำมือของกล้ามเนื้อหน้าข้อมือและหลังข้อมือ



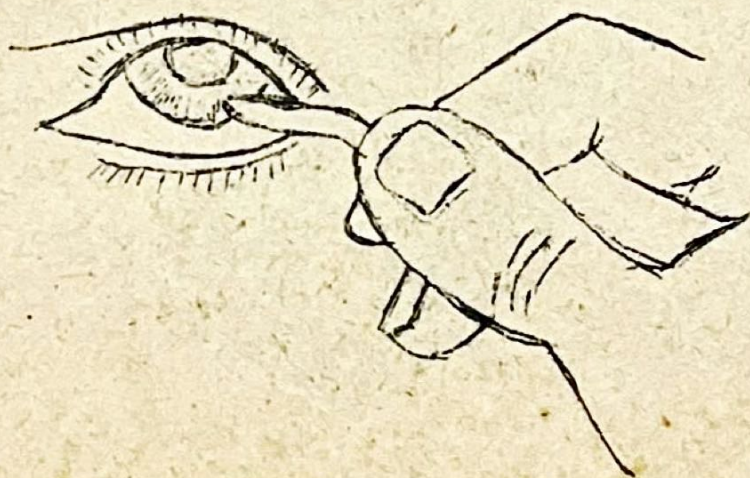
ภาพที่ ๒๑ ตรวจจากข้างแก้มข้อสะโพก



ภาพที่ ๒๒ การตรวจกำดั่งนิ้ว



ภาพที่ ๒๓ ตรวางประสาทสมอง
 1
 ก ๓-๔-๖



ภาพที่ ๒๔ วิธีเสกแว่นตา